FACULTÉ DE MÉDECINE ET DE PHARMACIE DE LYON
Année scolaire 1906-1907. — N° 132.

TRAVAIL DE LA CLINIQUE OPHTALMOLOGIQUE DE L'UNIVERSITÉ DE LYON

DE L'ABLATION
DES
TUMEURS DU NERF OPTIQUE
AVEC CONSERVATION DE L'ŒIL
VALEUR COMPARÉE DES DIFFÉRENTS PROCÉDÉS OPÉRATOIRES

THÈSE
PRÉSENTÉE
A LA FACULTÉ DE MÉDECINE ET DE PHARMACIE DE LYON
Et soutenue publiquement le 17 Juillet 1907
POUR OBTENIR LE GRADE DE DOCTEUR EN MÉDECINE

PAR

Lucien GRANDCLÉMENT
Né le 24 Novembre 1877, à Lyon.
Ex-Interne des Hôpitaux.

LYON
A. REY & Cie, IMPRIMEURS-ÉDITEURS DE L'UNIVERSITÉ
4, RUE GENTIL, 4
—
Juillet 1907

Digitized by the Internet Archive
in 2018 with funding from
Wellcome Library

https://archive.org/details/b30610825

FACULTÉ DE MÉDECINE ET DE PHARMACIE DE LYON
Année scolaire 1906-1907. — N° 132.

TRAVAIL DE LA CLINIQUE OPHTALMOLOGIQUE DE L'UNIVERSITÉ DE LYON

DE L'ABLATION
DES
TUMEURS DU NERF OPTIQUE
AVEC CONSERVATION DE L'ŒIL

VALEUR COMPARÉE DES DIFFÉRENTS PROCÉDÉS OPÉRATOIRES

THÈSE

PRÉSENTÉE
A LA FACULTÉ DE MÉDECINE ET DE PHARMACIE DE LYON
Et soutenue publiquement le 17 Juillet 1907
POUR OBTENIR LE GRADE DE DOCTEUR EN MÉDECINE

PAR

Lucien GRANDCLÉMENT
Né le 24 Novembre 1877, à Lyon,
Ex-Interne des Hôpitaux.

LYON
A. REY & Cie, IMPRIMEURS-ÉDITEURS DE L'UNIVERSITÉ
4, RUE GENTIL, 4

Juillet 1907

PERSONNEL DE LA FACULTÉ

MM. HUGOUNENQ . . . . . DOYEN.
J. COURMONT . . . . . ASSESSEUR

DOYEN HONORAIRE : M. LORTET

PROFESSEURS HONORAIRES

MM. CHAUVEAU. AUGAGNEUR, MONOYER

PROFESSEURS

Cliniques médicales	MM. LÉPINE, BONDET
Cliniques chirurgicales	BARD, PONCET, JABOULAY
Clinique obstétricale et Accouchements	FABRE
Clinique ophtalmologique	ROLLET.
Clinique des maladies cutanées et syphilitiques	NICOLAS
Clinique des maladies mentales	PIERRET
Clinique des maladies des enfants	WEILL
Clinique des maladies des femmes	POLLOSSON (A.)
Physique médicale	X.
Chimie médicale et pharmaceutique	HUGOUNENQ
Chimie organique et Toxicologie	CAZENEUVE
Matière médicale et Botanique	BEAUVISAGE,
Parasitologie et histoire naturelle médicale	GUIART
Anatomie	TESTUT
Anatomie générale et Histologie	RENAUT
Physiologie	MORAT
Pathologie interne	TEISSIER
Pathologie et Thérapeutique générales	MAYET
Anatomie pathologique	TRIPIER
Médecine opératoire	POLLOSSON (M.)
Médecine expérimentale et comparée	ARLOING
Médecine légale	LACASSAGNE
Hygiène	COURMONT (J.)
Thérapeutique	SOULIER
Pharmacologie	FLORENCE

PROFESSEUR ADJOINT

Physiologie, cours complémentaire . . . . . M. DOYON

CHARGÉS DE COURS COMPLÉMENTAIRES

Pathologie externe	MM. VALLAS,	agrégé.
Maladies des voies urinaires	ROCHET,	—
Maladies des oreilles, du nez et du larynx	LANNOIS,	—
Propédeutique médicale	ROQUE,	—
Propédeutique chirurgicale	BÉRARD	—
Propédeutique de gynécologie	CONDAMIN,	—
Anatomie pathologique	DEVIC,	—
Hygiène administrative	ROUX.	
Thérapeutique générale	COLLET	—
Accouchements	COMMANDEUR	—
Matière médicale	MOREAU	—
Embryologie	REGAUD	—
Anatomie topographique	ANCEL	—

AGRÉGÉS

MM.	MM	MM.	MM.
ROUX	SAMBUC	REGAUD	NEVEU-LEMAIRE
BARRAL	BORDIER	CAUSSE,	PATEL
PIC	COURMONT (P.)	ANCEL	J. LÉPINE Ch...
PAVIOT	CHATIN	COMMANDEUR	PLAUCHU, Ch...
NOVÉ-JOSSERAND	VILLARD	GAYET	
BÉRARD	TIXIER	MOREL	

M. BAYLE, Secrétaire.

EXAMINATEURS DE LA THÈSE

MM. ROLLET, *Président ;* NICOLAS, *Assesseur ;*
MM. BÉRARD et PATEL, *Agrégés.*

La Faculté de médecine de Lyon déclare que les opinions émises dans les dissertations qui lui sont présentées doivent être considérées comme propres à leurs auteurs et qu'elle n'entend leur donner ni approbation ni improbation.

A MON PÈRE ET A MA MÈRE

Témoignage de reconnaissance et de profonde affection.

A mon Maître et Président de Thèse :

M. LE PROFESSEUR ROLLET

Professeur de clinique ophtalmologique.

A qui revient l'idée de ce travail auquel je suis heureux de pouvoir témoigner ici de ma reconnaissance pour la bienveillante sympathie qu'il m'a toujours manifestée.

A M. LE PROFESSEUR AGRÉGÉ BÉRARD

En souvenir d'une vieille amitié.

A MES MAITRES DANS LES HOPITAUX

EXTERNAT

M. le professeur JABOULAY, 1900-1901.

M. le professeur agrégé NOVÉ-JOSSERAND, 1901.

M. le Dr LECLERC, Médecin des Hôpitaux, 1901-1902.

M. le professeur AUGAGNEUR, 1902.

SUPPLÉANCE D'INTERNAT 1902-1903

M. le professeur M. POLLOSSON.

M. le Dr CHAPET, Médecin des Hôpitaux.

M. le Dr ALBERTIN, Chirurgien de la Charité.

M. le professeur agrégé TIXIER.

M. le Dr JOSSERAND, Médecin des Hôpitaux.

INTERNAT

M. le professeur agrégé COLLET, 1903-1904.

A la mémoire de M. le professeur GAYET, 1904.

M. le professeur PONCET, 1904-1905.

M. le professeur ROLLET, 1905-1906-1907.

M. le professeur agrégé LANNOIS, 1906.

Je remercie tout particulièrement M. le Professeur Nicolas et M. le Professeur agrégé Patel qui ont bien voulu faire partie du jury de ma thèse.

DE L'ABLATION

DES

TUMEURS DU NERF OPTIQUE

AVEC CONSERVATION DE L'ŒIL

CHAPITRE PREMIER

HISTORIQUE

L'idée d'aborder les tumeurs de l'orbite et en particulier les tumeurs du nerf optique en conservant l'œil n'est pas très ancienne ; c'est au début du siècle dernier que l'on trouve les premières tentatives faites dans ce sens. Mais les cas restent pendant longtemps isolés et De Graefe disait en 1864 qu'on ne peut pas conserver l'œil quand la tumeur siège dans l'entonnoir musculaire.

Il faut arriver à ces vingt dernières années pour voir les observations se multiplier. L'asepsie et les tentatives hardies des chirurgiens pour ouvrir une voie d'exploration plus large dans l'orbite rendent les résultats plus satisfaisants. Pour ce qui concerne plus particulièrement les tumeurs du nerf optique, on a l'habitude de faire remonter les deux tentatives couronnées de succès à Scarpa et à Critchett.

Ces deux observations sont rapportées par Demarquay dans sa thèse d'agrégation de 1853.

Scarpa le premier en 1816 tente avec succès la conservation de l'œil chez un jeune homme qui se présente à lui avec une forte exophtalmie en avant et en bas ; on sentait une tumeur au-dessous de la paupière supérieure. Les détails de l'opération manquent, il est simplement dit : « la tumeur fut enlevée en conservant l'œil et sans blesser le nerf ; elle émanait de la gaine du nerf optique et se prolongeait entre les muscles droit supérieur et releveur de la paupière. »

L'observation de Critchett est rapportée par Demarquay avec beaucoup plus de détails. La voici dans son entier :

John S..., âgé de vingt-huit ans, entré le 25 août 1852 au Royal Ophtalmic Hospital Moorfields à Londres, dans le service de M. Critchett. La moitié inférieure de l'orbite droite est occupée par une tumeur solide, volumineuse, mal limitée, qui a fortement déplacé l'œil en avant et l'a refoulé en haut et en dehors. La paupière supérieure est distendue et dure, tandis que l'inférieure est renversée en dehors et laisse voir la conjonctive. L'œil a subi un déplacement tel que le malade ne peut plus voir qu'en haut, toutefois la vision est parfaite dans cette direction. On avait commencé à remarquer la saillie de l'œil il y a quinze mois ; le développement de la tumeur ne s'était accompagné d'autre douleur que celle occasionnée par la compression sur les parties voisines. Il ne se rappelait pas avoir reçu de coup dans la région. Son état général était resté le même.

Il fut décidé en consultation qu'on pratiquerait une incision exploratrice et que l'on recourrait, s'il y avait lieu, à l'extirpation. Critchett ayant d'abord largement incisé la

conjonctive renversée de la paupière inférieure et l'ayant disséquée, mit à nu une production solide, blanchâtre, que l'on enleva par morceaux. On reconnut qu'elle s'étendait au loin dans l'orbite et était adhérente à la gaine du nerf optique.

L'opération est interrompue, la paupière inférieure et les parties situées dans la moitié inférieure de l'orbite s'enflèrent beaucoup, il s'en détacha même une escarre ; lorsque la cavité fut comblée, le malade quitta l'hôpital. Il continua néanmoins à se faire traiter à la consultation.

La tumeur ayant vite repris son volume primitif, le malade fut transféré au London Hospital pour le soumettre à une seconde opération. M. Critchett l'avertit qu'en raison de la profondeur des attaches, l'intégrité de l'œil se trouvait compromise et l'énucléation pourrait devenir nécessaire. Il disséqua au-devant de la tumeur la conjonctive épaissie. Il incisa alors avec précaution et sans léser le globe de l'œil les adhérences de la tumeur aux parties avoisinantes. Lorsqu'il l'eut ainsi débarrassée dans une étendue considérable, il la saisit avec des pinces à dents et se mit à tirer assez fortement en même temps qu'il s'efforçait avec des ciseaux courbes à pointes mousses de séparer ses attaches postérieures. Il amena au dehors une masse du volume d'une grosse noix.

L'opération fut suivie d'une suppuration assez abondante qui occasionna pendant quinze jours environ une tuméfaction considérable ; puis l'œil reprit peu à peu sa position et, vers la fin de septembre, il était complètement à sa place. La vision était parfaite ; mais l'œil, à cause de la lésion qu'avait subie le muscle droit inférieur, était un peu dirigé en haut. Le malade le portait facilement dans toutes les directions, excepté en bas.

Ces deux observations sont évidemment très intéressantes, parce qu'elles marquent le premier pas fait

dans la chirurgie rétro-bulbaire à une époque où l'absence complète d'asepsie rendait les résultats très aléatoires.

Mais en les lisant, il est facile de se rendre compte qu'il ne s'agissait pas de tumeur du nerf optique, mais simplement d'une tumeur de l'orbite accolée à la gaine du nerf.

Ce n'est qu'en 1874 que Knapp rapporte à Heidelberg le premier cas vraiment incontestable de tumeur du nerf optique extirpée par lui trois ans auparavant (1871) avec conservation de l'œil. Il décrit le procédé qui portera définitivement son nom, et auquel quelques chirurgiens, Rohmer en 1892, puis Lagrange quelques mois plus tard, ne font subir que des modifications de détails qui ont cependant leur importance.

A la suite de la communication de Knapp, l'application de son procédé se répand lentement. Il faut évidemment accuser pour expliquer ce fait, d'abord la rareté des tumeurs du nerf optique et la difficulté d'un diagnostic précis, mais aussi les déboires que réservaient au chirurgien les interventions sur l'orbite avant la période antiseptique.

On voit successivement Leber, Vossius, Hulke, Johnson faire des tentatives de conservation, mais y renoncer au cours même de l'opération, soit par le fait du volume trop considérable de la tumeur et du manque de place, soit dans la crainte des récidives.

La thèse de Jocqs (Paris 1887) ne contient que six cas de conservation de l'œil dont quatre seulement furent définitifs, les deux cas de Mauthner-Schott et de Alt ayant nécessité l'énucléation dans les jours qui sui-

virent. En 1892 Thierry dans sa thèse ne peut réunir que neuf cas de conservation.

Avec l'apparition des méthodes antiseptiques, les tentatives se font plus nombreuses et les résultats meilleurs.

En 1889, Krönlein décrit son nouveau procédé, qui consiste à aborder la région rétro-bulbaire de l'orbite par la résection osseuse de la paroi externe, et Braunchweig le premier l'applique en 1891 à l'extirpation d'une tumeur du nerf optique.

Nous verrons quels heureux résultats sont obtenus par de nombreux opérateurs dans cette chirurgie conservatrice de l'œil. Et l'on est alors étonné de voir quelques auteurs conseiller encore dans tous les cas l'énucléation et taxer même de dangereuse la méthode conservatrice.

C'est ainsi que Panas, en 1894, dans son *Traité des maladies des yeux*, dit à propos du traitement des tumeurs du nerf optique que « pour éviter les récidives l'ablation complète et la rugination du périoste sont nécessaires ». En 1897, à la Société d'ophtalmologie de Paris, à propos de la présentation par Kalt d'un cas malheureux, Jocqs, commentant la terminaison de cette intervention par une méningite et la mort, croit que « ce fâcheux accident ne serait pas arrivé si M. Kalt ne s'était pas efforcé de conserver le globe oculaire » ; Parent émet la même idée et « croit que la conduite la plus prudente consiste à enlever l'œil ».

Ils se placent évidemment l'un et l'autre au point de vue de la mort immédiate par infection. Il semble cependant, qu'actuellement, on doive pouvoir presque

complètement se mettre à l'abri d'accidents septiques et que, si ceux-ci se produisent, ils sont autant à redouter avec l'énucléation et l'exentération qu'avec le traitement conservateur.

La crainte d'une récidive, et le désir de faire une opération aussi radicale que possible, arrêtent cependant encore beaucoup de chirurgiens dans la voie de la conservation. Cette crainte est illusoire à notre avis et noas nous proposons de montrer qu'en matière de tumeur du nerf optique, chaque fois qu'une intervention, dans laquelle on se propose de garder l'œil, laisse au chirurgien des doutes sur l'avenir du malade, ce n'est pas l'exentération la plus complète de l'orbite qui le mettra à l'abri des récidives.

L'opération de Krönlein a surtout été pratiquée en Allemagne où des travaux récents très complets (Domela-Niewenhuis, Helbron) donnent, en même temps que sa technique, ses indications et ses résultats.

Enfin récemment, à la dernière réunion de la Société française d'ophtalmologie, M. le professeur Rollet a rapporté trois cas de tumeurs de l'orbite qu'il a pu enlever facilement et avec un excellent résultat en pratiquant une simple orbitotomie. Parmi ces trois tumeurs se trouvait un néoplasme du nerf optique. En le rapportant en détail, nous montrerons ce qu'on est en droit d'attendre de cette méthode chaque fois que l'on se propose d'aborder l'orbite en conservant l'œil, soit simplement pour l'explorer, soit pour pratiquer l'extirpation d'une tumeur.

CHAPITRE II

CONSIDÉRATION SUR LE PRONOSTIC GÉNÉRAL DES TUMEURS DU NERF OPTIQUE

Le pronostic général des tumeurs du nerf optique en l'absence de toute intervention est impossible à établir, car presque tous les cas qui sont rapportés ont été opérés. C'est tout au plus si l'on peut en trouver 3 ou 4 sur lesquelles on n'est par intervenu, et il s'agissait toujours de cas beaucoup trop avancés, qui ne pouvaient retirer aucun profit même d'une intervention radicale.

D'une façon générale, ces tumeurs évoluent lentement, et l'on voit les malades se présenter à l'examen quelquefois plusieurs années et fréquemment plusieurs mois après l'apparition des premiers symptômes. Nous aurons l'occasion de parler de plusieurs cas très intéressants à ce point de vue.

Ce qui contribue à rendre également difficile l'établissement d'un pronostic opératoire au point de vue récidive, c'est que celle-ci se produit très longtemps après l'intervention, et évolue elle-même souvent très lentement. Nous rappellerons à ce sujet le cas de Pagenstecher, dans lequel la récidive ne se fit qu'après 26 ans ; et celui de Byers où les signes de récidive apparurent un an après l'intervention, le malade ne mourut

cependant que 10 ans après avec des phénomènes cérébraux.

D'une façon générale en matière de tumeur le pronostic peut être établi sur deux faits :

1° La nature histologique de la tumeur, d'où découle sa tendance plus ou moins marquée à la récidive après l'extirpation, et surtout à la généralisation.

2° Son siège faisant craindre plus ou moins l'atteinte d'organes importants par l'extension de proche en proche du néoplasme.

Ce sont ces deux points que nous voulons d'abord étudier pour les néoplasmes du nerf optique. Ils nous fourniront des données assez exactes sur le résultat que le chirurgien est en droit d'attendre d'une intervention conservatrice.

Il est bien évident que nous n'avons en vue que ce que l'on est convenu d'appeler tumeur du nerf optique, c'est-à-dire les tumeurs primitives. Nous ne nous occupons pas des tumeurs, qui venant du voisinage, peuvent atteindre secondairement le faisceau nerveux, et dont les plus importantes sont constituées par les tumeurs intra-oculaires, sarcome de la choroïde et gliome de la rétine, qui poussant peu à peu des prolongements à travers la lame criblée envahissent le nerf et l'orbite. Dans ces cas, qui sont bien connus, il ne peut être question de traitement conservateur. L'énucléation, et, dès que la tumeur a franchi les limites de la coque oculaire, l'exentération sous-périostée de l'orbite, sont les seules interventions permises.

Si nous avons tenu à bien distinguer ces cas des tumeurs primitives, qui seules doivent nous occuper,

c'est qu'en lisant les observations on s'aperçoit que la confusion a été faite souvent, et que nombre de tumeurs rapportées sous le nom de tumeurs du nerf optique ne sont en réalité que des tumeurs propagées.

Il existe quelques cas dans la littérature ophtalmologique de tumeurs du nerf optique secondaires, non plus à une tumeur du voisinage, mais à un néoplasme à distance. Nous rappellerons seulement à ce sujet le cas rapporté par Holden : chez une femme qui avait subi un an auparavant l'amputation du sein pour cancer, il trouva un noyau dans le nerf optique à un centimètre du chiasma. Mais ces cas sont extrêmement rares. Il existe du reste le plus souvent d'autres métastases qui rendent impossibles toutes tentatives d'opération.

Les auteurs qui ont étudié histologiquement les tumeurs du nerf optique sont loin de s'entendre sur leur nature exacte. Beaucoup d'examens sont d'ailleurs fort incomplets, et dans nombre d'observations le contrôle du microscope manque complètement.

Il suffit, pour se rendre compte de la diversité des tissus néoplasiques que l'on peut trouver, de jeter un coup d'œil sur le tableau que nous reproduisons de Lagrange, en y ajoutant les cas publiés depuis. Il réunit tous les cas connus de tumeurs du nerf optique.

Myxo-sarcomes	50
Sarcomes	29
Fibro-sarcomes	13
Fibromes	13
Gliomes	14
Myxomes	10

Endothéliomes	9
Glio-sarcomes	6
Psammomes	4
Concrétions calcaires	3
Kystes	3
Neuro-fibromatoses	2
Angiome	1
Tumeurs sans dénomination précise	34
	191

La seule conclusion que l'on puisse tirer de la lecture de ce tableau, c'est que ce sont les tumeurs de nature conjonctive qui sont de beaucoup les plus nombreuses. Nous trouvons, en effet, en tête de la liste, les sarcomes, mais surtout leur transformation en myxo-sarcomes. Les tumeurs purement nerveuses, les névromes, n'existent pas, et les rares observations qui en sont rapportées ne sont pas accompagnées d'un examen histologique qui permette de conclure d'une façon ferme en faveur de leur existence.

Nous ne voulons pas entrer avec plus de détails dans l'étude histologique de ces tumeurs, qui ne diffèrent pas des tumeurs conjonctives ordinaires (Sarcome, myxo-sarcome).

Mais pour montrer à quel point la nature exacte de ces néoplasmes est encore entourée d'obscurité, nous signalerons les faits récents rapportés par Sourdille et par Emmanuel.

Sourdille, examinant comparativement deux tumeurs l'une de la rétine, l'autre du nerf optique, conclut pour les deux à la nature gliomateuse. Mais tandis que la tumeur rétinienne serait pour lui un gliome embryon-

naire capable de tuer rapidement par généralisation, c'est du reste ce que la clinique nous apprend, la deuxième serait un gliome adulte ne se généralisant pas, mais envahissant simplement de proche en proche.

Il croit du reste que « la plupart des tumeurs du nerf optique décrites sous le nom de myxo-sarcome, de myxome fasciculé, de tumeur fibro-nucléaire, etc. sont purement et simplement des gliomes adultes ».

Pour Emmanuel, les tumeurs du nerf optique appartiennent au groupe de l'éléphantiasis neuromatode, parce que chez les malades morts d'affections intercurrentes, l'autopsie a toujours démontré en dehors de la tumeur optique diagnostiquée, l'existence d'autres tumeurs intracraniennes, sur le même nerf ou sur l'autre nerf optique. Lorsqu'un malade meurt quelques mois ou quelques années après l'opération avec des phénomènes cérébraux, il s'agit d'après Emmanuel du développement d'une tumeur qui existait déjà au moment de l'opération. Il rapporte une série de cas qui démontrent une combinaison des néoplasies du nerf optique, tantôt avec des tumeurs multiples, tantôt avec celles du système nerveux central.

Quoi qu'il en soit de ces faits, qui demandent pour être confirmés des examens nombreux, les conclusions que l'on peut tirer de l'étude histologique de ces néoplasmes au point de vue de leur plus grande malignité ne sont que secondaires ; car au point de vue thérapeutique, il nous suffit de savoir qu'ils n'envahissent jamais les ganglions et ne se généralisent jamais.

Mais si ces tumeurs ne vont pas coloniser à distance, elles envahissent de proche en proche et c'est

de l'étude de ce mode de propagation que nous allons déduire l'opportunité d'un traitement conservateur.

Parsons, qui a étudié avec soin 120 cas de tumeurs du nerf optique publiés avec un examen anatomique complet, conclut que les douleurs intradurales sont de beaucoup les plus fréquentes. Il n'a trouvé que 18 tumeurs extradurales contre 102 intradurales. Ce sont aux tumeurs intradurales que conviendraient le mieux les tentatives d'extirpation avec conservation de la vision, comme cela a été fait dans deux cas dont nous aurons l'occasion de reparler.

La majorité des tumeurs débutent donc en dedans de la gaine durale, au niveau des espaces arachnoïdiens, l'accroissement se fait alors lentement, en dehors vers la gaine durale, en dedans vers le nerf, qui est progressivement envahi par l'intermédiaire de ses travées conjonctives. Mais, avant d'envahir le nerf, la tumeur l'enveloppe, trouvant beaucoup moins de résistance au niveau des espaces arachnoïdiens qu'à l'intérieur des faisceaux nerveux. Le nerf se trouve alors, au début, comprimé mais non détruit.

A la coupe d'une tumeur, on trouve généralement la gaine durale lisse et tendue, mais généralement saine, et recouvrant de toutes parts la tumeur que traverse le nerf plus ou moins dégénéré.

Un premier fait domine donc l'anatomie pathologique macroscopique des tumeurs du nerf optique, c'est qu'elles sont *toujours encapsulées* ; elles se développent constamment en dedans de la gaine durale du nerf, et celle-ci est, dans tous les cas, suffisamment

résistante pour opposer à l'envahissement néoplasique une barrière infranchissable, protégeant ainsi les tissus de l'orbite.

Il est facile de comprendre le grand intérêt de ce fait au point de vue thérapeutique. Il suffira d'une sonde cannelée pour isoler complètement la tumeur des organes environnants, que le chirurgien sera assuré de trouver et de laisser sains. Les seuls cas qui paraissent faire exception à cette règle (Lawson, Chenantais) semblent avoir été mal interprétés; et il est plus que probable qu'il s'agissait de tumeurs de l'orbite propagées secondairement au nerf.

Un second point très important à signaler, pour justifier l'application du traitement conservateur, c'est l'*intégrité complète et constante de l'œil* dans toutes tumeurs primitivement développées au niveau du nerf, de quelque nature qu'elles soient. A ce point de vue, toutes les observations sont concordantes. Il semble que la lame criblée, qui se laisse si facilement forcer de dedans en dehors par les tumeurs intra-oculaires, oppose une résistance spéciale aux tumeurs venant du nerf.

Dans la majorité des cas, il existe entre la tumeur et l'œil un fragment de nerf absolument intact de quelques millimètres, et pouvant atteindre jusqu'à 1 cm. 1/2 dans les cas relativement récents. D'autres fois, la tumeur est appliquée contre le pôle postérieur du globe sur lequel elle se moule, mais ne contracte avec lui aucune adhérence, et il est toujours possible à l'opérateur d'introduire entre la tumeur et l'œil

une paire de ciseaux et d'aller couper, au ras de la sclérotique, le pédicule nerveux qui les unit.

Les cinq cas de tumeurs du nerf optique, qui semblent faire exception à cette règle (Finlay, Goldzieher, Armaignac, Knapp, Sattler) ont été jugés de la façon suivante par Lagrange : « Aucun de ces faits n'était à proprement parler une tumeur du nerf optique ; ceux de Goldzieher et Armaignac sont des gliomes rétiniens de la façon la plus évidente ; le fait de Knapp concerne une tumeur de l'orbite ; celui de Sattler est un cas de néoplasie tuberculeuse et ne peut en aucune façon être considéré comme un néoplasme. Le cas de Finlay mérite la même critique, il s'agit d'un gliomo-sarcome rétinien propagé derrière l'œil au nerf de la deuxième paire. »

Il est donc un premier fait bien acquis, c'est que le chirurgien, dans toute tumeur du nerf optique, sera assuré de pouvoir enlever la tumeur en laissant un œil et des tissus orbitaires complètement sains. Nous allons voir qu'il n'en est plus de même à l'extrémité opposée de la tumeur, vers le fond de l'orbite, au niveau du trou optique.

C'est, en effet, de ce côté que vont se propager, plus ou moins rapidement mais presque fatalement, toutes les tumeurs du nerf optique pourvues d'une certaine malignité. Nous avons vu que leur point de départ se faisait au niveau des gaines du nerf. Le tissu néoplasique, trouvant de la résistance en dehors du côté de la gaine durale, en avant vers le globe de l'œil, va se développer en arrière ; il envahit de proche en proche le tissu lâche des espaces sous-arachnoïdiens du nerf,

pénètre à l'intérieur de celui-ci, comprime et détruit les cylindraxes.

Au niveau du trou optique, les espaces sous-arachnoïdiens se rétrécissent et se trouvent réduits à de simples fentes ; mais la tumeur les traverse et arrivée dans le crâne, ne trouve plus aucune résistance à son développement.

Dans quelques cas, la portion arachnoïdienne du nerf optique est simplement épaissie, ou bien il existe de petites tumeurs à la surface des méninges, mais, le plus souvent, on trouve de véritables tumeurs intra-craniennes. Elles siègent, dans la majorité des cas, entre les méninges, à la surface du cerveau qu'elles recouvrent et compriment sur une plus ou moins grande étendue, mais souvent aussi il s'agit d'une vraie tumeur intra-cérébrale par propagation directe ; enfin le néoplasme peut, dans quelques cas, se prolonger jusque dans l'orbite du côté opposé, en suivant le chiasma et le nerf optique.

Cet envahissement intra-cranien se fait très tardivement dans la majorité des cas. Le point où débute la tumeur est à peu près constant et siège à 1 centimètre environ du globe de l'œil, au niveau de l'entrée dans le nerf des vaisseaux centraux de la rétine ; nous rappellerons, à ce sujet, l'opinion de Braunchweig qui, se basant sur ce fait, émet l'hypothèse que la fermeture de la fente oculaire en ce point peut amener l'inclusion de produits embryonnaires, qui deviendront le point de départ de la tumeur. Quoi qu'il en soit, le néoplasme ne se propage que très lentement au fond de l'orbite et il existe de nombreux cas où l'opération

n'ayant été faite que plusieurs années après le début, on n'en trouva pas moins le nerf complètement sain à son entrée dans le crâne.

La propagation intra-crânienne reste souvent latente pendant longtemps, ne donnant alors aucun symptôme qui permette de la soupçonner avant l'opération, et cela précisément à cause de la lenteur avec laquelle elle s'effectue. Il est fréquent en effet de trouver signalé dans les observations, que la section fût faite au niveau du trou optique en plein tissu néoplasique, sans que l'on ait pu constater auparavant aucun signe de compression cérébrale.

Nous voyons que c'est au fond de l'orbite que réside le danger de propagation et de repullulation des néoplasmes du nerf optique ; c'est donc de ce côté que le chirurgien doit porter toute son attention s'il veut pratiquer une extirpation complète.

Il est bien évident que l'opération idéale serait celle qui permettrait de dépasser dans tous les cas les limites du mal, et de sectionner le nerf en tissu sain. Ceci est facile dans les cas récents ; il suffit alors de faire porter la section au niveau du trou optique et l'on enlève la tumeur en totalité et d'un seul morceau, si l'on a eu soin de conserver intacte la capsule ; mais on voit fréquemment signalé que la tumeur se propage dans le crâne à travers le trou optique élargi. C'est là un des principaux arguments de ceux qui se montrent encore opposés à une opération conservatrice en matière de tumeur du nerf optique. Il est cependant de toute évidence, que dès qu'une tumeur a dépassé les limites osseuses de l'orbite du côté du cerveau et a envahi le

chiasma et la base du crâne, l'opération la plus radicale que l'on puisse lui opposer, c'est-à-dire l'exentération sous-périostée de l'orbite, est elle-même incapable d'en permettre l'extirpation complète.

Il découle du reste des caractères anatomiques sur lesquels nous venons d'insister, et surtout sur ce fait que ces tumeurs sont toujours encapsulées que, comme le fait très bien remarquer Lagrange, il ne s'agit pas dans ces cas d'exentérer l'orbite, puisque l'on n'a pas à poursuivre des prolongements néoplasiques. Il n'y a à opposer aux méthodes conservatrices que l'énucléation suivie d'ablation du nerf optique en allant le sectionner aussi loin que possible en arrière.

Si nous avons tenu à rappeler ces quelques notions anatomiques, bien mises en évidence par quelques auteurs et par l'étude des observations, c'est qu'elles montrent que parmi les tumeurs de l'orbite, que l'on est en droit de considérer comme malignes d'après leur évolution, ce sont les tumeurs du nerf optique qui se prêtent le mieux à l'application du traitement conservateur.

En résumant ainsi les notions principales : *jamais d'envahissement ganglionnaire ni de métastases*, *tumeurs toujours encapsulées*, *œil toujours intact*, on voit qu'elles ne s'appliquent pas du tout aux autres tumeurs malignes de l'orbite, les sarcomes, qui envahissant tous les tissus orbitaires, pénétrant même dans les parois osseuses, ne peuvent être traitées que par l'exentération sous périostée, qui ne donnera même un résultat durable, qu'à condition d'être pratiquée de très bonne heure.

CHAPITRE III

VALEUR COMPARÉE DES OPÉRATIONS RADICALES ET DES OPÉRATIONS CONSERVATRICES AU POINT DE VUE DU PRONOSTIC GÉNÉRAL.

Nous venons de voir, par l'étude des principaux caractères anatomiques des tumeurs du nerf optique, que de multiples raisons plaident en faveur du traitement conservateur et que si, dans certains cas, il est impossible en conservant l'œil d'extirper la totalité de la tumeur, parce qu'elle a déjà poussé des prolongements dans la cavité cranienne, ce n'est pas l'énucléation de l'œil qui permettra de faire une ablation plus complète.

Mais il existe actuellement un nombre suffisant d'interventions par les deux méthodes (énucléation et conservation), pour que l'on puisse les comparer entre elles et se rendre compte de leur valeur respective au point de vue de la guérison définitive.

Lorsque nous parlerons des cas de récidive qui ont eu lieu après l'emploi de la méthode conservatrice, nous ne nous attacherons pas à considérer si elles se sont produites après l'application de tels ou tels procédés, estimant qu'ils ont tous à ce point de vue la même valeur et que l'on ne peut les comparer entre eux qu'en considérant les résultats qu'ils donnent pour la conser-

vation de l'œil, question sur laquelle nous insisterons plus loin.

En 1892 Thierry, dans un travail qu'il fit sur ce sujet, n'avait pu réunir que 52 cas de tumeurs du nerf optique opérées ; 43 fois on avait fait l'énucléation avec 7 morts (16,5 pour 100). Dans 9 cas seulement la conservation avait été faite, avec un cas de mort (11 pour 100).

Depuis ce travail les observations se sont multipliées, et nous pouvons actuellement comparer entre elles 107 cas d'opérations radicales et 63 cas d'opérations conservatrices.

Opérations radicales. — Nous tenons à résumer ici tous les cas d'opérations radicales qui ont été suivies de mort ou de récidive (ils sont au nombre de 27), pour montrer surtout combien est variable le temps qui sépare une opération de la repullulation du néoplasme sur place ou le plus souvent à l'intérieur de la cavité cranienne. Si quelques cas en effet récidivent quelques semaines après l'opération, d'autres au contraire ne le font que très longtemps, quelquefois plusieurs années après et, à ce point de vue, l'observation de Pagenstecher est la plus intéressante puisque la récidive n'apparut que vingt-six ans après l'intervention.

Roux (1844). — Enucléation. Mort de méningite.

Duboue (1859). — Extirpation. Mort de méningite.

Zokolaski (1861). — Enucléation. Récidive au bout de cinq ans. Mort de méningite.

Ritterich (1861). — Enucléation. Mort de méningite. Autopsie : la tumeur va jusqu'au chiasma.

V. Graefe (1866). — Mort de méningite.

Quaglino-Manfredi (1871). — Enucléation. Mort six mois plus tard de troubles cérébraux.

Brailley (1871). — Extirpation suivie de récidive.

Billroth (1872). — Extirpation ; méningite ; mort.

Goldzieher (1873). — Enucléation. Récidive au bout d'un an.

Savary (1874). — Enucléation, Récidive.

Dussaussay-Richet (1875). — Enucléation. Mort de méningite.

Armaignac (1878). — Enucléation. Récidive au bout d'un mois. Nouvelle opération suivie de récidive, opérée à son tour.

Willemer (1879). — Enucléation. Mort de méningite.

Huc (1882). — Mort de méningite huit jours après l'opération.

Ewtzky (1882). — Enucléation. Récidive au bout de trois ans.

Parisotti-Despagnet (1884). — Enucléation. Récidive trois mois plus tard. Opération. Mort de méningite.

Richet (1885). — Enucléation. Mort de méningite.

Keyser (1892). — Enucléation. Mort de méningite.

Salzer (1892). — Enucléation. Récidive au bout de cinq semaines. Curage de l'orbite. Nouvelle récidive.

Tailor (1893). — Enucléation. Signes de récidive au bout d'un an.

Adamuck (1894). — Enucléation. Mort de méningite onze jours après.

Burnett (1894). — Enucléation. Mort trente-deux mois après l'opération,

Finlay (1895). — Enucléation. Mort un an après de symptômes cérébraux.

Buller (1899). — Enucléation. Mort dix mois après avec symptômes de tumeur intracranienne.

Collins-Marschal (1899). — Exentération. Mort deux ans et demi plus tard ; on trouve une énorme tumeur intracranienne.

Devereux-Marschal (1900). — Exentération. Mort deux ans et demi après de tumeur intracranienne.

Pagenstescher (1902). — Enucléation. Récidive au bout de vingt-six ans dans l'orbite.

Nous avons donc sur 107 cas de tumeurs du nerf optique extirpées sans conservation de l'œil, soit par l'exentération, soit par l'énucléation simple, 27 cas de mort ou de récidive (25,2 pour 100).

Mais nous ferons remarquer que 11 au moins de ces faits remontent à la période préantiseptique, et si dans ceux qui datent de ces vingt-cinq dernières années il y a encore quelques cas de mort immédiate par méningite, ils se font de plus en plus rares.

Si, laissant de côté tous les cas d'infection parmi lesquels beaucoup auraient certainement échappé à la récidive, nous ne conservons que ceux dans lesquels celle-ci s'est produite, et ce sont les seules qui nous intéressent vraiment, nous n'en trouvons que 16, soit 14,8 pour 100.

Opérations conservatrices. — Nous avons pu en réunir 63 cas dont nous reproduisons plus loin les observations complètes.

Il existe 8 cas de mort ou de récidive (12,7 pour 100) c'est-à-dire la moitié de ce que nous avons trouvé après l'ablation de l'œil. Il ne faut cependant pas exagérer l'importance d'une telle différence, car l'on doit considérer que presque toutes les opérations conservatrices ont été pratiquées dans ces vingt-cinq dernières années, c'est-à-dire depuis la découverte de la méthode antiseptique.

Il n'existe en effet que 2 cas de mort par méningite. Ce sont les cas de Mauthner-Schott (obs. IV) et de Kalt (obs. XXI). La mort se produisit, dans le premier sept jours et dans le second dix jours après l'opération ; dans les deux cas, à la suite d'une abondante sécrétion purulente de la cavité orbitaire et de phénomènes méningitiques, mais chaque fois l'autopsie montra qu'il existait une volumineuse tumeur intracranienne, qui avait peut-être favorisé l'infection ascendante.

Ces deux faits étant éliminés, il ne nous reste que six cas de récidive, soit 9,5 pour 100 contre 14,8 pour 100, que nous avions trouvés après l'ablation de l'œil.

Ce sont les cas suivants :

1° Strawbridge (obs. V). — Apparition de phénomènes cérébraux quelques semaines après l'opération. Troubles visuels du côté opposé.

2° Knapp (obs. VI). — Récidive six mois après l'opération ; l'extirpation avait été incomplète.

3° Byers (obs. XII). — Récidive au bout d'un an ; le malade ne meurt que dix ans plus tard avec des phénomènes de tumeur intracranienne.

4° Duroux et Grandclément (obs. XXV). — Récidive deux ans et demi après dans l'orbite et le crâne, troubles visuels du côté opposé.

5° Braunschweig (obs. XXXVI). — Mort un mois après l'opération avec des phénomènes d'envahissement intracranien, mais il existait avant l'intervention des signes non douteux de tumeur cérébrale.

6° Helbron (obs. XLVI). — Trois ans et demi après l'opération, aucun signe de récidive ; mais six mois plus tard on trouve une tumeur dans l'orbite.

Nous voyons que, pour deux d'entre eux, l'opération

avait été incomplète, et il est très probable qu'il en avait été de même dans le cas de Strawbridge où les signes de récidive apparurent très rapidement après l'opération.

Mais, à côté de ces récidives, nous trouvons assez souvent mentionné, dans les observations, que la section a porté au fond de l'orbite en pleine tumeur et, malgré cela, certains de ces malades suivis plusieurs mois, n'ont présenté aucun signe de tumeur intra-cranienne. Tels sont les cas de Fuchs (obs. X) suivi quatre ans et demi, de Franke (obs. LI) suivi deux ans et demi, de Helbron (obs. LIV) suivi un an. D'autres malades opérés dans les mêmes conditions ne furent pas revus (XLIII, XLVII, LIII).

Etant donné ce que l'on sait de la lenteur d'évolution de ces sortes de tumeurs, et des quelques faits de récidive tardive, il est très probable que quelques-uns de ces cas seraient venus s'ajouter à notre liste s'ils avaient pu être suivis plus longtemps.

Enfin, pour montrer ce que l'on est en droit d'attendre de cette chirurgie conservatrice, nous citerons quelques cas de très longue survie ; quatorze ans dans le cas de Gruning (obs. II), six ans dans un cas de Braumschweig (obs. VIII), quatre ans et demi et trois ans et demi dans les deux cas de Fuchs (obs. X et XI), trois ans et demi dans un cas de Schlodtmann (obs. XX), cinq ans dans un autre cas de Braumschweig (obs. XXVII), quatre ans chez deux malades de Golowin (obs. XXXII et XXXV).

Pour confirmer ce que nous disions plus haut de la lenteur d'évolution de ces néoplasmes, et pour montrer

que la conservation de l'œil doit être tentée dans tous les cas, même lorsque le début des symptômes, remontant à plusieurs années, pourrait faire craindre un envahissement trop considérable, nous mentionnerons les faits suivants :

Un malade de Fuchs (obs. XI), n'est opéré que vingt-cinq ans après l'apparition des premiers signes (baisse de la vision), il n'y a aucune récidive trois ans et demi après. Le malade de Gruning (obs. II), bien portant quatorze ans après l'opération, présentait de l'exophtalmie depuis neuf ans au moment où on est intervenu. Les premiers symptômes remontaient à quatorze ans dans un cas de Golowin (obs. XXXV), le malade fut suivi quatre ans, à quinze ans dans un cas de Ellinger (obs. XXXIII), à huit ans dans l'observation de Jonnesco (obs. XXXI), et fréquemment dans d'autres observations de trois et deux ans.

Il est impossible d'essayer d'établir un pronostic, soit sur l'âge des malades, soit sur la nature des tumeurs. Il est à signaler cependant que l'évolution est beaucoup plus rapide chez les enfants, et que c'est chez eux surtout qu'il faut s'efforcer de faire une intervention précoce.

Cette comparaison des deux méthodes, au point de vue de la récidive, est très intéressante. Elle nous montre, en effet, que celle-ci se produit dans 14,3 pour 100 des cas après l'ablation de l'œil, dans 9,5 pour 100 seulement avec la conservation.

Nous n'irons pas jusqu'à prétendre, comme sembleraient l'indiquer ces chiffres, que le fait de conserver l'œil met plus sûrement à l'abri des récidives. La

différence qui existe entre les deux s'explique, à notre avis, par ce fait, que la chirurgie conservatrice, de date beaucoup plus récente, a profité d'une technique et d'une instrumentation meilleures. Quelle que soit donc la valeur très relative que l'on doive attacher à toute statistique, nous pouvons conclure de cette étude que les présomptions que gardent encore certains opérateurs contre la méthode conservatrice sont mal fondées, et que l'on peut obtenir avec elle des résultats définitifs aussi parfaits qu'après l'ablation de l'œil.

CHAPITRE IV

ÉTUDE COMPARÉE DE LA VALEUR DES DIFFÉRENTS PROCÉDÉS OPÉRATOIRES

Nous croyons avoir suffisamment montré combien sont justifiées toutes les tentatives faites pour extirper les tumeurs du nerf optique en conservant l'œil. Nous abordons maintenant l'étude des principaux procédés opératoires qui ont été employés. Nous les comparerons, en considérant uniquement ce que l'on est en droit d'attendre de chacun d'eux au point de vue de l'état de conservation du globe de l'œil ; estimant comme nous l'avons dit plus haut, qu'ils présentent tous la même valeur en ce qui concerne le pronostic général, c'est-à-dire la certitude qu'ils donnent au point de vue récidive.

On trouvera très longuement décrits dans Lagrange les différents procédés qui ont été proposés pour aborder l'orbite en conservant l'œil. Ils peuvent se diviser en deux grandes catégories : les uns consistent à traverser simplement les parties molles périoculaires, les autres à réséquer plus ou moins les parois osseuse de la cavité.

Dans la simple incision des parties molles, le chirurgien s'ouvre une voie, soit par le cul-de-sac conjonctival en respectant autant que possible les paupières ou

en sectionnant simplement la commissure, c'est le procédé de Knapp, appliqué presqu'uniquement aux tumeurs du nerf optique, soit en incisant les tissus à la base de l'orbite en respectant la conjonctive. C'est ce dernier procédé, qui employé par les anciens opérateurs et appliqué surtout à l'ablation des tumeurs relativement superficielles (ostéomes), a été repris récemment par M. le professeur Rollet, qui a montré tout le parti que l'on pouvait en tirer pour aborder la région rétro-bulbaire.

La voie transosseuse est de date plus récente. On a proposé successivement de réséquer la paroi orbitaire en haut, en bas, en dedans, mais la voie externe seule est restée d'une application courante. C'est le procédé de Krönlein avec les modifications multiples que lui ont fait subir différents chirurgiens, soit dans la façon de tailler le lambeau cutané, soit dans l'étendue et le siège de la résection osseuse (Gangolphe, Rollet).

Pour ce qui concerne les tumeurs du nerf optique, trois procédés seulement sont utilisés.

Ce sont :

1° L'opération transconjonctivale de Knapp ;

2° L'opération de Krönlein ;

3° L'orbitotomie simple.

Nous les étudierons dans cet ordre et nous verrons quel est celui de ces procédés qui mérite d'être retenu.

I. — OPÉRATION DE KNAPP

Knapp est en effet le premier qui ait réussi à enlever une tumeur du nerf optique par le procédé qui consiste

à inciser le cul-de-sac conjonctival pour pénétrer derrière l'œil. Mais si toutes les interventions pratiquées par cette voie portent son nom, la technique qu'il avait indiquée a cependant été sensiblement modifiée par les divers opérateurs qui l'ont employée après lui.

Voici comment Knapp décrit son opération en 1874 : « Les paupières écartées par un speculum ordinaire, je fis au moyen des ciseaux à strabisme une ouverture entre les droits supérieur et interne et l'oblique supérieur, à travers la conjonctive et la capsule de Tenon, jusqu'à ce qu'au moyen du doigt je puisse sentir la tumeur. Toujours guidé par l'indicateur gauche, je circonscrivis ensuite le néoplasme, je l'isolai de la sclérotique et je coupai le nerf optique à son extrémité oculaire, ensuite à son extrémité orbitaire. Au moyen du plat des ciseaux j'extrayai la tumeur, d'un volume d'une noix que je vous présente. L'hémorragie fut insignifiante. Le bulbe replacé en partie fut contenu par un pansement de charpie. La plaie guérit sans suppuration. Dès le deuxième jour la patiente n'avait plus de douleur. Un ulcère dans le segment inférieur de la cornée guérit par l'occlusion palpébrale au moyen de deux sutures latérales. »

Depuis cette communication de Knapp son procédé a été appliqué un grand nombre de fois, mais avec d'importantes modifications.

Knapp ne mentionne la section d'aucun muscle, mais tous ceux qui vinrent après lui firent des ténotomies, et quelques-uns allèrent même, pour avoir un jour plus considérable, jusqu'à sectionner trois des muscles droits, l'œil étant alors complètement luxé en

dehors de l'orbite, et relié seulement par un muscle et un lambeau de conjonctive. C'est le cas des deux opérations de Braunschweig (obs. 8 et 9) et de celle d'Adamuck (obs. 16). Dans ce dernier cas il est même dit dans l'observation qu'à la fin de l'opération, au moment où l'on a remis l'œil à sa place, il était déjà froid et ramolli.

Mais ces cas sont exceptionnels, et le plus souvent la section d'un seul muscle, de deux dans quelques observations, suffit largement.

Plusieurs auteurs (Strawbridge, Braunschweig dans un de ses cas, Rohmer, Lagrange) préfèrent à la voie interne indiquée par Knapp l'incision au niveau de la commissure externe, espérant avec juste raison pouvoir se procurer de ce côté un jour bien supérieur par la section horizontale de la commissure. Depuis Rohmer on a tenté de remédier à l'inconvénient de la section musculaire par le répérage du muscle au moyen d'un fil avant sa section, et sa suture en même temps que la conjonctive après l'opération. Ce procédé a donné, dans un certain nombre de cas, des résultats satisfaisants.

Enfin Lagrange a eu l'idée de passer un fil autour du nerf optique près de l'œil, ce qui permet une fois la section de la tumeur faite au niveau du trou optique, de l'attirer plus facilement au dehors en faisant tourner l'œil autour d'un axe vertical.

Nous ne voulons pas entrer dans plus de détails au sujet de ce procédé, que l'on trouvera très complètement décrit par Lagrange à propos des modifications qu'il lui a fait subir, soit dans son rapport à la Société française d'ophtalmologie en 1903, soit dans son *Traité des Tumeurs de l'œil.*

Si l'opération de Knapp a été pratiquée dans quelques rares cas pour extirper des tumeurs de l'orbite n'ayant aucun rapport avec le nerf optique, c'est aux néoformations de ce dernier organe qu'elle convient le mieux, et c'est à elle surtout qu'elle a été appliquée.

Le jour qu'elle donne est en effet très insuffisant pour aller à la recherche d'une tumeur profondément située, sur laquelle on n'aurait aucune prise, et que l'on ne pourrait enlever de ce fait que très incomplètement.

Les tumeurs du nerf optique étant comme nous l'avons montré bien encapsulées et, de ce fait, faciles à isoler, il suffit au moyen du procédé du fil indiqué par Lagrange d'un simple coup de ciseau donné sur la partie postérieure du nerf, pour amener facilement la tumeur à l'extérieur et l'extraire tout entière malgré une ouverture forcément très petite.

Mais si l'on atteint d'une façon relativement facile le premier but de l'opération, qui est l'extraction en masse de la tumeur, il n'en est plus de même si l'on envisage la conservation de l'œil, et c'est ce que va nous montrer l'étude des observations.

Observation (1[1])

(Knapp, *Société d'ophtalmologie d'Heidelberg*, 1874; *Annales d'oculistique*, 1875.)

Depuis trois ans, j'observais l'œil d'une femme de quarante ans, bien portante, qui souffrait de névrite ascendante avec amblyopie. Le globe oculaire était porté en avant et

[1] Le chiffre entre parenthèses est destiné à numéroter la série d'observations de chaque opération.

un peu en bas et en dehors. Exophtalmie progressive. Douleurs périodiques intolérables. Dans l'angle interne de l'orbite, on sentait une tumeur mobile adhérente au bulbe.

Opération. — Je résolus d'énucléer la tumeur tout en conservant le bulbe. Cet essai réussit; j'opérai de la manière suivante :

Les paupières écartées au moyen d'un spéculum ordinaire, je fis, au moyen de ciseaux à strabisme, une ouverture entre les droits supérieur et interne et l'oblique supérieur à travers la conjonctive et la capsule de Tenon jusqu'à ce que, au moyen du doigt, je puisse sentir la tumeur. Je circonscrivis ensuite, toujours guidé par l'indicateur gauche, toute la tumeur, je l'isolai de la sclérotique et je coupai le nerf optique, d'abord à son extrémité oculaire, ensuite à son extrémité orbitaire. Au moyen du plat des ciseaux, j'extrayai la tumeur du volume d'une noix. L'hémorragie fut insignifiante.

Le bulbe replacé en partie fut contenu par un pansement de charpie. La plaie guérit sans suppuration. Dès le second jour, la patiente n'eut plus de douleurs. Un ulcère dans le segment inférieur de la cornée guérit par l'occlusion palpébrale au moyen de deux sutures latérales.

L'œil fut examiné régulièrement à l'ophtalmoscope à partir du deuxième jour; les milieux réfrigérants étaient et restaient clairs. Le bulbe conserva presque intégralement sa grosseur et sa tension; il était mobile en haut et en bas; mais pas latéralement. Probablement la section du nerf optique avait également intéressé les nerfs des muscles droits latéraux.

L'exophtalmie disparut presque entièrement. Au bout d'un mois environ, il se produisit un infarctus hémorragique au niveau de la rétine. Consécutivement, la rétine s'atrophia et les vaisseaux furent réduits à des cordons blancs. L'œil diminua considérablement de volume, mais les milieux restèrent transparents et le malade put le garder sans incommodité.

Observation II (2)

(Gruning, *Archiv. f. Augenh.*, 1877.)

Myxome du nerf optique. — Opération de Knapp.

A. L., trente-quatre ans, femme, exophtalmie de l'œil gauche depuis neuf ans, avec diminution de la vue, et douleurs. Les mouvements sont bien conservés. Papille blanche et un peu excavée, artères rétiniennes amincies.

La palpation fait sentir une masse rétro-bulbaire de consistance molle, on diagnostique une tumeur bénigne du nerf optique.

Opération de Knapp : Incision de la conjonctive entre le muscle droit interne et le muscle droit inférieur, à 4 millimètres du limbe, puis section horizontale jusqu'à la caroncule pour élargir la plaie. Le muscle droit interne est sectionné.

Le nerf optique est coupé au niveau du trou optique, l'œil luxé au dehors et la tumeur enlevée par morcellement. L'œil est remis en place, le muscle et la conjonctive sont suturés.

La guérison se fait bien, à l'exception d'un léger trouble de la cornée qui disparaît rapidement. La tension est un peu diminuée.

Dans les premiers jours qui suivent l'opération, il existe encore une forte exophtalmie avec immobilité ; mais, dans les semaines qui suivent, l'exophtalmie disparaît et les mouvements reviennent.

Huit mois plus tard, les mouvements sont limités de tous côtés.

Légère enophtalmie. L'œil est normal. La circulation rétinienne se fait bien, la choroïde est atrophiée du côté temporal avec larges plaques de pigments.

Pas de récidive en 1890 (Lagrange).

Observation III (3)

(Alt, *Arch. für Augenh.*, 1878.)

Endothéliome du nerf optique. — Opération de Knapp.

G. P., trente et un an, homme. Il y a six ans, début d'exophtalmie de l'œil gauche avec diminution de la vue qui est complètement perdue depuis un an. Depuis trois ans' crises d'épilepsie et maux de tête.

Exophtalmie gauche de 4 millimètres ; mobilité du globe diminuée de tous côtés, les milieux sont clairs, la papille complètement atrophiée.

A la palpation, on sent une tumeur dans la partie interne de l'orbite.

13 septembre 1877. — *Opération de Knapp :* Incision de la conjonctive entre le muscle droit interne et le muscle droit supérieur. On trouve une masse allongée qui s'étend du globe au trou optique, elle est sectionnée à ses deux extrémités. Le muscle droit interne envahi par la tumeur est également coupé. La tumeur se prolonge dans le trou optique et ne peut être enlevée dans son entier.

Dans les heures qui suivent, il se fait une forte hémorragie en arrière de l'œil avec des douleurs violentes, l'œil est extrêmement dur, entouré d'un bourrelet conjonctival, on est obligé de l'énucléer.

Dans les trois mois suivants, il n'y eut que trois attaques d'épilepsie.

Observation IV (4)

(Mauthner-Schott, *Wiener Méd. Presse*, 1878.)

Glio-sarcome du nerf optique. — Opération de Knapp.

Petite fille de six ans et demi bien portante. Depuis

deux ans, protusion de l'œil gauche augmentant peu à peu sans douleur. La papille de l'œil gauche présentant un aspect louche, le professeur Mauthner refusa l'opération, craignant une tumeur cérébrale. Quelque temps après, ses craintes ne s'étant pas justifiées, il pratiqua l'opération.

Etat avant l'opération. — Le globe de l'œil droit proémine surtout en haut et en dedans. Tension du globe normal. Cornée intacte. La pupille ne réagit pas à la lumière. Milieux clairs. Hypermétropie notable. La papille n'est pas très blanche, mais ses bords sont diffus ; les artères et les veines sont larges sur la papille, tortueuses sur la rétine. La mobilité de l'œil est conservée. Amaurose complète. A la palpation, on sent une tumeur rétro-bulbaire fort résistante. Pas de troubles cérébraux.

Opération : On cherche à conserver le globe ; on extirpe donc la tumeur seule. Bientôt suppuration et fièvre intense ; on est obligé d'enlever le globe pour permettre l'écoulement du pus. Mort le septième jour, après des convulsions, des vomissements et perte de connaissance.

Observation V (5)

(Strawbridge, *Transactions of the American ophtalmological Society*, 1878.)

Gliome du nerf optique. — Opération de Knapp.

N., vingt-quatre ans, femme. La malade a, depuis sa naissance, les yeux très saillants ; elle souffre depuis des années d'hémicranie droite ; sa vue s'est en même temps affaiblie du même côté.

Depuis quatre ans, elle est complètement aveugle de cet œil et, depuis trois ans, il est devenu de plus en plus saillant.

Actuellement, il fait une saillie de 12 millimètres environ, un peu dévié en haut. Les mouvements sont très

défectueux. Conjonctive injectée. Milieux clairs. Opht. = Limites de la papille lavées ; atrophie post-névritique du nerf optique V. = o. La palpation permet de sentir une tumeur entre les muscles droit externe et droit inférieur.

Opération de Knapp : La fente palpébrale est agrandie par une incision. Incision de la conjonctive; section des muscles droits inférieur et externe. Le nerf optique est d'abord coupé près de l'œil et ensuite au niveau du trou optique. Extirpation de la tumeur, reposition du globe difficile à cause de l'œdème. Suture des paupières ; pansement compressif.

La cornée se trouble de plus en plus et se perfore le dixième jour ; le cristallin et le vitré s'échappent ; l'œil s'atrophie. Prothése.

Quelque temps plus tard apparaissent des symptômes cérébraux et la vue se perd de l'œil gauche. Atrophie de la papille gauche et cécité presque complète.

Gliome du nerf optique.

Observation VI (6)

(Knapp, *Transactions of the American opthalmological Society*, 1879.)

Myxo-sarcome du nerf optique. — Opération de Knapp.

Enfant de deux ans, traumatisme ancien. Depuis deux mois, l'œil droit est saillant, les mouvements sont normaux.

Névrite optique, vision très diminuée.

Opération de Knapp : Incision de la conjonctive en dedans entre le droit interne et le droit inférieur ; on trouve une tumeur qui est coupée, d'abord au trou optique et ensuite près de l'œil ; elle est enlevée. Suture des paupières qui ne tient pas. Il existe encore de l'exophtalmie, la cornée se trouble. On fait encore une deuxième suture des paupières

qui ne tient pas non plus. Après sept jours, la cornée est complètement trouble, quelques jours plus tard elle se perfore ; l'œil s'atrophie.

Après dix mois, le globe est plus petit, il n'y a point de récidive locale, mais l'autre œil perd aussi la vue par névrite descendante. La tête semble très grosse. Le malade a fort maigri ; on pense à une tumeur du cerveau. La tumeur n'avait été que partiellement extirpée.

Myxo-sarcome.

Observation VII (7)

(Schiess-Gemuseus, v. *Graefe's Archiv. für Ophtalm.* 1888.)

Myxo-sarcome du nerf optique. — Opération de Knapp.

H. S..., douze ans, femme, depuis quinze mois l'œil est devenu de plus en plus saillant en même temps que la vision diminue avec des alternatives de mieux et de plus mal. L'œil droit est projeté en dehors et en bas ; les mouvements sont complètement abolis en haut et en dedans, la pupille est élargie et réagit très mal à la lumière, les milieux sont clairs.

Opht. = Œdème très marqué de la papille, artères très minces aucune anomalie de réfraction. V. = 3/100.

La palpation permet de sentir une tumeur inégale et dure entre l'œil et le rebord orbitaire supérieur, cette tumeur est mobile avec l'œil. Tonus normal.

Diagnostic : Tumeur du nerf optique.

Opération de Knapp : La paupière supérieure est coupée du point lacrymal supérieur jusque dans la région sourcillière, la conjonctive est incisée, puis les deux muscles droit interne et droit supérieur sont pris chacun dans un fil et sectionnés. L'œil est complètement luxé en dehors. La tumeur va du trou optique à la face postérieure de l'œil. Extirpation, reposition de l'œil, les muscles et la conjonctive

sont suturés. La guérison se fait normalement, à l'exception d'une opacification parenchymateuse diffuse de la cornée qui se dissipe peu à peu. Après quatre semaines, le globe est bien protégé, un ptosis léger de la paupière supérieure s'améliore un peu. Opht. : A la place de la papille il existe une plaque grisâtre avec un fin dessin rouge. Après huit semaines l'œil est normal, le ptosis est encore marqué, les mouvements de l'œil sont possibles de tous côtés mais faibles. Après quatre mois l'œil est normal, le ptosis s'est amélioré, l'œil est mobile en dedans et en dehors et aussi un peu en haut. La papille est blanche. Après trois ans point de récidive.

Observation VIII (8)

(Braunschweig, v. *Graefe's Archiv. für ophtalm.* 1893, t. XXXIX.)

Myxo-sarcome du nerf optique. — Opération de Knapp.

Un peu idiot. Depuis huit mois exophtalmie de l'œil gauche qui fait une saillie de 5 à 10 millimètres, il est un peu plus bas que le droit et un peu convergent, ses mouvements sont très limités, pupille immobile, mais réagit consensuellement, milieux clairs.

Opht. = Stase papillaire; hypermétropie de + 8. V = 0. La palpation ne dénote rien de positif; on diagnostique vraisemblablement une tumeur du nerf optique.

16 novembre 1887. — *Opération de Knapp:* Incision de la conjonctive, détachement des muscles droits externes supérieur et même inférieur afin que l'entrée de l'orbite devienne assez large. Section de la tumeur à ses deux bouts, extirpation. L'œil est en dehors de l'orbite et n'est plus relié que par le droit externe, il est remis en place difficilement à cause de l'hémorragie. On fait la suture des muscles, de la conjonctive et des paupières.

La guérison semble d'abord favorable à l'exception d'un léger trouble de la cornée, mais bientôt apparaît un petit ulcère cornéen qui augmente de plus en plus ; hypopyon ; l'œil est perdu ; on l'enlève le 27 décembre 1897, six semaines après l'opération bonne guérison sans récidive.

Six ans après pas de récidive.

Observation IX (9)

(Braunschweig, v. *Graefe's Archiv. für Ophtalm.* 1893, t. XXXIX.)

Depuis deux ans diminution de la vue de l'œil droit, et exophtalmie ; pas de douleurs ; l'œil droit fait une saillie de 14 millimètres environ en avant et légèrement en bas et en dehors. Mouvements forts limités, surtout en haut et en dedans. L'œil paraît normal.

Saillie considérable de la papille, veines volumineuses. V = compte les doigts à cinq mètres. Champ visuel très limité en haut et en dehors, manquant complètement en bas. A la palpation, résistance dans l'angle supéro-interne.

Après deux mois l'exophtalmie a encore augmenté, le malade ne voit plus que le mouvement de la main à 1 m. 1/2.

Opération de Knapp : Incision de la conjonctive, section des muscles droits, supérieur, interne et inférieur. Séparation du nerf optique tout près du bulbe, luxation totale de l'œil qui est seulement en relation avec l'orbite par le muscle droit externe. Section du nerf au fond de l'orbite, extirpation de la tumeur. Reposition du bulbe. Suture des muscles et de la conjonctive, la guérison se fait bien, à part une ulcération de la cornée qui se guérit rapidement. Le globe est bien conservé, strabisme en haut et en dehors, on projette plus tard une correction par avancement des muscles interne et inférieur.

Mars 1891. — Le mouvement en haut et en dehors est

bon, il est complètement supprimé dans les autres directions.

La papille n'est plus retrouvée, il y a de nombreux foyers hémorragiques sur un fond très décoloré.

Observation X (10)

(Fuchs, rapporté par Salzmann, v. *Graefe's Arch. für Ophtalm.*, 1893.)

Myxo-sarcome du nerf optique. — Opération de Knapp.

F. H..., cinq ans, malade privée, tumeur du nerf optique.

Opération de Knapp : La tumeur est isolée et coupée au fond de l'orbite, mais le nerf est encore à ce niveau de la grosseur d'un doigt et la tumeur se prolonge dans le trou optique.

Ptosis, l'œil est sain mais il persiste de l'exophtalmie, il n'est mobile qu'en dehors. La cornée est terne. Après quatre ans et demi pas de trace de récidive, mais l'œil s'est atrophié à la suite d'inflammations multiples, il n'a plus que le volume d'un pois.

Observation XI (11)

(Fuchs., Rapporté par Salzmann, v. *Graefes Arch. f. ophtalm.* 1893.)

Myxo-sarcome du nerf optique. — Opération de Knapp.

T. G., quarante-six ans. — Depuis vingt-cinq ans la vision a beaucoup diminué et l'œil droit est depuis quatre ans complètement aveugle. Depuis neuf mois, exophtalmie progressive atteignant actuellement 12 millimètres. Les mouvements sont abolis en dedans mais conservés dans les

autres directions. Chémosis. Cornée normale. Pupille élargie et immobile.

Examen ophtalm. — Atrophie complète de la papille. V = o.

La palpation fait sentir en dedans et en arrière une masse résistante.

Diagnostic = tumeur du nerf optique.

Opération de Knapp : Le muscle droit interne est sectionné. La tumeur est sectionnée près du globe puis extirpée. Evidement rétro-bulbaire de l'orbite et cautérisation au Paquelin. Reposition de l'œil, suture du muscle. Guérison sans incident.

L'œil s'est atrophié à la suite d'une légère inflammation.

Pas de récidive trois ans et demi après l'opération.

Myxo-sarcome.

Observation XII (12)

(Byers, *Studies from the Royal Vict. Hosp. Montreal* 1901 vol. I N° 1.)

Fibromatose du nerf optique. — Opération de Knapp.

19 décembre 1889. — Jeune femme de dix-sept ans. La malade a eu une excellente vue jusqu'il y a deux ans, à ce moment elle s'aperçoit par hasard qu'elle ne voit rien de l'œil gauche. Quelques mois plus tard, l'œil commence à devenir saillant, les mouvements sont très limités dans toutes les directions, excepté en bas. Les pupilles sont égales, la gauche ne réagissant que consensuellement.

Milieux clairs, gros œdème papillaire, veines tortueuses et volumineuses, artères petites.

Opération (Dr Buller) : On enlève la tumeur en conservant l'œil.

Au mois de juin suivant (1890), la malade revient avec

une récidive dans l'orbite, on pratique une exentération sous-périostée.

Le 27 juin 1899. — La malade meurt avec des signes de tumeur intracranienne.

Observation XIII (13)

(Rohmer, *Bullet. et Mém. de la Soc. Fr. d'opht.* 1892 ; Thiéry, Thèse de Nancy 1892.)

L'enfant Amélie E..., âgée de trois ans et demi, est présentée pour la première fois à la clinique ophtalmologique de Nancy, le 17 juin 1891, pour une déviation de l'œil droit, datant de deux mois, survenue sans cause apparente. Les parents ne fournissent aucun renseignement digne d'être noté au sujet des antécédents de l'enfant. A l'examen, on constate un strabisme convergent avec protrusion apparente du globe ; la kératoscopie révèle une hypermétropie de 5,5 D. sur l'œil droit, et de 4,5 D. sur l'œil gauche ; l'ophtalmoscope montre une stase papillaire prononcée avec dilatation considérable des vaisseaux sur l'œil droit, tandis que l'œil gauche est sain. A la palpation on ne perçoit pas de tumeur derrière le globe oculaire ; néanmoins on soupçonne la présence d'un néoplasme au fond de l'orbite qui comprime le nerf optique et dévie l'œil en dedans. On prescrit un traitement à l'iodure de potassium, et l'enfant est renvoyé à un mois.

Le 17 juillet, on constate que le strabisme convergent a augmenté ainsi que l'exophtalmie ; à la palpation on sent alors une tumeur située profondément dans l'orbite et faisant une légère saillie entre le rebord externe de l'orbite et le globe oculaire. L'opération proposée est acceptée immédiatement par les parents dans le but d'extirper cette tumeur.

Une large incision conjonctivale courbe est faite au côté externe de la cornée, de haut en bas ; le muscle droit

externe chargé sur un fil est détaché de son insertion sclé-roticale ; puis le globe de l'œil est luxé en dedans. Le doigt introduit derrière le globe, permet de sentir que le néoplasme fait corps avec le nerf optique ; aussi je coupe ce nerf au niveau de son entrée dans l'œil ; puis avec des ciseaux courbes, introduits profondément derrière la limite postérieure de la tumeur, j'arrive à séparer celle-ci de la partie restée saine du nerf optique. Après lavage de la cavité orbitaire, je remets le globe en place ; le droit externe est suturé à son tendon, et le lambeau conjonctival lui-même maintenu en place par quelques points de suture.

Malgré le bandeau compressif, le lendemain et les jours suivants, il y eut un peu de protrusion de l'œil, mais qui disparut peu à peu. L'enfant fut représentée six mois après l'opération, et l'on constata qu'il n'y avait aucune trace de récidive. Seulement, le globe de l'œil est un peu atrophié, et légèrement tourné en strabisme interne. La guérison s'est maintenue dans cet état jusque dans ces derniers temps.

Observation XIV (14)

(Lagrange, *Annales d'Oculistique* 1892 ; Thèse de Roudié, Bordeaux, 1892.)

M... (Jean), âgé de treize ans, entre le 18 août à l'hôpital des enfants, pour une affection dont l'histoire résumée et la suivante :

Il y a environ trois mois, les parents constatèrent que cet enfant était atteint d'exophtalmie sans douleur. Sa vue dès ce moment avait complètement disparu, l'exophtalmie n'a fait que progresser. Il y a deux ou trois ans le malade aurait reçu un coup avec violence sur la région temporale gauche.

Etat actuel : Exophtalmie très accusée de l'œil gauche, paupières tendues ; milieux oculaires sains ; rotation ocu-

laire se fait très bien, elle est seulement un peu limitée en haut. La vision complètement supprimée.

L'intervention chirugicale étant bien indiquée, nous pratiquons quelques jours après l'entrée du malade dans notre service, l'opération suivante :

Opération : Après avoir chloroformé le patient et lavé la région au savon d'abord, puis au sublimé, une incision allant de la commissure externe de l'œil jusqu'au bord externe de la cavité orbitaire est pratiquée. Cette incision curviligne est ensuite prolongée le long de l'arcade sourcillière dans un tiers externe. La glande lacrymale se présente, elle est extirpée. Le muscle droit externe est sectionné.

Le doigt indicateur, introduit dans l'orbite par cette large brèche, perçoit alors très bien une tumeur occupant la place du nerf optique commençant immédiatement en arrière du globe oculaire et se dirigeant, en diminuant de volume, vers le trou optique, cette tumeur à grosse extrémité antérieure, à sommet postérieur, a le volume et la forme d'une grosse olive.

La sonde cannelée suffit aisément à libérer cette tumeur des organes environnants qui en sont distincts et nous l'avons bientôt tout entière sur le doigt sinon sous les yeux. Pour l'extirper commodément, nous prenons une aiguille de Cooper armée d'un double fil de soie et nous enserrons le néoplasme dans une anse de fil, comme on le ferait d'une artère destinée à être liée. Les deux bouts du fil sortent ainsi en dehors de l'orbite après avoir passé du côté interne de la tumeur.

Cela fait, une pince à forcipressure à mors longs est placée au sommet de l'orbite, sur le nerf optique, à son entrée dans la cavité orbitaire. Elle serra ainsi ce que l'on peut considérer comme le pédicule de la tumeur. Un coup de ciseau détache ce pédicule, et il suffit alors de tirer sur l'anse du fil pour faire basculer l'œil, amener en avant le nerf optique pendant que la cornée regarde successivement en dedans et en arrière.

La masse morbide est ainsi conduite complètement en dehors de la cavité orbitaire. On reconnaît qu'elle intéresse presque complètement le nerf optique. Un sillon étroit la sépare de la sclérotique qui est saine dans toutes les parties, du moins autant que la vue et le toucher permettent de l'apprécier.

Un coup de ciseau détache le néoplasme au ras de l'œil.

Celui-ci peut être ensuite retourné de nouveau et remis à sa place ordinaire, sous sa conjonctive normale, incisée seulement à sa partie externe. Enfin, pour terminer l'ablation du nerf optique, un autre coup de ciseau portant un peu plus en arrière, plus loin que le premier, détache encore un fragment du nerf resté au sommet de l'orbite.

La pince à forcipressure enlevée, nous n'avons aucune peine à assurer l'hémostase. Toutes ces manœuvres ont été faites sans grande effusion de sang ; probablement sans intéresser l'artère ophtalmique dont nous nous attendions à faire la ligature. L'asepsie la plus grande a présidé à l'opération.

Une insufflation de poudre d'iodoforme a été pratiquée dans la cavité orbitaire ; une bande de gaze iodoformée, placée dans l'orbite, sort au niveau de l'incision conjonctivale servant de drain.

Enfin la peau est exactement suturée et le bout recouvert d'un pansement à la gaze iodoformée et à la ouate.

Les suites ont été aussi simples et aussi bénignes que possible. Il n'y a eu, dans la région orbitaire, qu'un peu de gonflement. Le douzième jour les points de la suture sont enlevés, la gaze iodoformée avait été retirée de la cavité orbitaire le quatrième jour. Le globe oculaire a subi des troubles trophiques très marqués, la cornée s'est infiltrée et, un instant, nous avons craint la fonte du globe par perforation de la cornée ; mais vers le 12 juin la nutrition normale a repris le dessus.

Aujourd'hui, six semaines après l'opération, le globe est diminué de volume, la cornée a presque perdu toute sa

transparence, mais, en somme, l'œil vit et tel qu'il est cache l'effroyable difformité qui résulte de l'évidement complet de l'orbite, évidement nécessaire avec tout autre procédé opératoire que celui qui a été mis en œuvre.

D'après les nouvelles reçues cinq mois plus tard, l'état s'améliore ; la cornée prend un peu de transparence. Le ptosis diminue. Il n'y a aucune trace de récidive.

Observation XV (15)

(Sattler, *Beiträge zur Chirurgie ; Festschrift, gewidmet.* Th. Billroth, 1892.)

Myxo-fibrome du nerf optique. — Opération de Knapp.

Trois ans. Depuis huit mois l'enfant louche de l'œil droit et, depuis trois mois, cet œil est saillant, point de douleur, forte exophtalmie de l'œil droit en avant et en bas. La mobilité est abolie en dedans, elle est libre partout ailleurs. Pupille immobile, mais réagit consensuellement.

Opht. = Forte papillite, vaisseaux tortueux et élargis, V. = o.

Diagnostic : Tumeur du nerf optique.

Opération de Knapp : Incision de la conjonctive sur le muscle droit interne, celui-ci est pris avec des fils et sectionné, l'œil est tourné en dehors et on aperçoit dans l'orbite une tumeur lisse qui se continue jusqu'à la pointe de l'entonnoir musculaire. Elle est d'abord coupée au trou optique, puis au niveau de l'œil, l'œil est remis en place, la conjonctive et les muscles suturés.

Pansement compressif.

Après douze jours, forte ophtalmie et ptosis. Opht. : papille effacée blanche et à bords irréguliers.

Après vingt-deux jours l'exophtalmie a presque disparu, le ptosis a beaucoup diminué, l'œil est dévié en dedans, peu mobile latéralement, il l'est un peu plus haut et en bas ;

contours de la papille un peu plus visibles. Autour d'elle, quelques taches de pigment ; à la périphérie, les vaisseaux rétiniens sont remplis de sang.

Après six mois, ptosis guéri ; mais l'œil plus enfoncé et plus petit que le gauche, en forte convergence, il n'est que très peu mobile et pas du tout en dedans. La cornée est un peu trouble.

Observation XVI (16)

(Norton. — *Arch. of ophtalmol.* 1892.)

Myxome du nerf optique. — Opération de Knapp.

Miss J., trente ans. La malade est vue pour la première fois le 25 septembre 1890. L'œil droit a commencé à devenir saillant il y a dix ou onze ans ; cette exophtalmie a depuis ce moment continuellement augmenté. Depuis cinq ans, douleurs de tête et dans l'orbite.

Actuellement : V = O D. = 1/200. O G. = 1.

Il y a une exophtalmie de l'œil droit d'environ 32 millimètres qui au dire de la malade, diminuerait à certains moments et serait surtout considérable au moment des règles..

La vision semble être meilleure quand l'exophtalmie est au minimum. Les mouvements de l'œil sont aussi bons qu'ils peuvent l'être avec une exophtalmie aussi marquée. On ne sent rien à la palpation, que la malade très nerveuse ne laisse pas du reste pratiquer profondément. Pas de souffle, ni de battement. A l'ophtalmoscope, vaisseaux rétrécis, papille atrophiée.

7 octobre 1890. — *Opération :* Incision de la conjonctive entre les muscles droits supérieur et interne, qui permet l'introduction du doigt. La tumeur est isolée, puis coupée en arrière près du trou optique et en avant près de l'œil, elle est extirpée facilement. Il y eut une légère hémorragie

avec infiltration de la conjonctive et des paupières provoquant un peu d'exophtalmie. Pansement compressif.

21 octobre. — Il y eut dans les jours qui suivirent un gonflement considérable des paupières qui diminue peu à peu. Quand on put découvrir l'œil, la cornée était trouble, mais cette opacification diminua progressivement dans les jours suivants. L'œil est immobile.

20 novembre. — La cornée est encore un peu trouble, les mouvements de l'œil sont meilleurs.

Dix-huit mois plus tard : légère exophtalmie, très légère opacité cornéenne à l'éclairage oblique, papilles blanches, le reste du fond de l'œil a son aspect normal.

Observation XVII (17)

(Adamuck. — *Archiv. für Augenh.* 1893.)

Gliome du nerf optique. — Opération de Knapp.

A. A., dix-sept ans, exophtalmie progressive depuis plusieurs années de l'œil droit. La mobilité est conservée; conjonctive et cornée normales.

Atrophie de la papille à contours peu marqués, V = o.

Opération de Knapp : Large incision de la conjonctive. Section des muscles droits supérieur, inférieur et externe. Section du nerf près du globe, luxation du globe en dedans; celui-ci n'est plus rattaché que par le muscle droit interne et reste en dehors de l'orbite jusqu'à la fin de l'opération. La tumeur est isolée et extirpée ; forte hémorragie : le globe est remis en place, il est déjà froid et ramolli. Suture des muscles et de la conjonctive. Après sept jours l'état du globe est normal. Ptosis.

Après quatre mois, l'œil est encore bien conservé avec une assez grande mobilité, le ptosis est guéri. Le fond est resté rouge, les vaisseaux se sont de plus en plus rétrécis, il s'est formé de petites taches de pigments, les contours de la papille deviennent de moins en moins visibles.

Observation XVIII (18)

(Schiess-Gemuseus, *Jahresbericht* XXXI *der Augenheilanstalt*, Basel, 1894.)

Fibrome du nerf optique. — Opération de Knapp.

D. G., quatorze ans, femme. Depuis deux ans l'œil droit est saillant avec une légère déviation en bas et en dedans, la mobilité est très diminuée, surtout en haut. V = 0.

Diagnostic = tumeur du nerf optique.

Opération de Knapp : Section de la commissure externe jusqu'au bord orbitaire, puis incision au niveau du rebord orbitaire jusqu'au milieu du sourcil. La conjonctive bulbaire est incisée jusque sur le droit externe, qui est pris dans un fil et sectionné ; la tumeur est coupée près du bulbe puis extirpée ; l'œil est remis en place ; le muscle et la conjonctive sont suturés ; la guérison se fait normalement à l'exception d'un petit ulcère de la cornée qui guérit rapidement.

Une semaine après l'opération, ptosis : l'œil est un peu dévié en dehors, il se meut légèrement en haut et en bas ; la pupille est immobile.

Après trois semaines, ptosis encore complet, l'œil est dévié de 50 degrés en dehors, il se meut très peu en haut et en bas, davantage horizontalement.

Opht. = papille grise, vaisseaux vides.

Tonus normal.

Après dix semaines le ptosis s'est bien amélioré, l'œil est toujours dévié en dehors. Il est en haut et en bas beaucoup plus mobile que latéralement.

Observation XIX (19)

(De Vincentiis, *Lavori della clinica oculistica di Napoli*, 1894; Scalinci, *id.*, 1897.)

Exophtalmie droite avec diminution de la vue. Atrophie de la papille avec forte augmentation des veines. V. = 5/6. La palpation fait sentir une tumeur dure derrière le globe.

Opération de Knapp : Section de la commissure externe de 2 centimètres, puis incision de la conjonctive en dedans jusqu'au dessus et dessous de l'œil; section du droit interne; luxation du globe en dehors.

La tumeur commence à 1 cm. 1/2 en arrière de l'œil; elle est coupée au trou optique, puis à 7 millimètres derrière l'œil. Reposition du globe. Suture du muscle et de la conjonctive au catgut.

La guérison est bonne, à l'exception d'un léger trouble de la cornée qui disparaît bientôt. La paupière supérieure et l'œil sont à peu près immobiles. Papille complètement blanche; atrophie et pigmentation de la choroïde; la circulation de la rétine est normale.

La tension, d'abord un peu diminuée, revient rapidement à la normale. Après un an, l'état est meilleur, la paupière supérieure est de nouveau mobile, mais pas complètement. L'œil est en strabisme interne, que l'on améliore un peu par le recul du muscle droit interne et l'avancement du droit externe.

Observation XX (20)

(Schlodtmann, *Beiträge zur Augenh. A. v. Hippel's Festschrift*, 1899.)

Myxo-fibrome du nerf optique. — Opération de Knapp.

N... N..., trente ans, femme. A la suite d'un accouche-

ment, la vision diminue depuis six mois sur l'œil gauche, l'œil est en même temps devenu saillant.

Actuellement, il est poussé en avant de 15 centimètres environ et un peu dévié en dehors. Le mouvement est surtout limité en haut, l'œil lui-même est extérieurement normal, papille blanche, légèrement gonflée avec des limites peu nettes. Artères normales, veines flexueuses. Au niveau de la macula, il existe la trace d'une ancienne hémorragie. V. = 0.

Opération de Knapp : Incision large de la conjonctive, section du muscle droit interne. La tumeur est coupée au niveau du trou optique, et, par rotation de l'œil elle est amené au dehors ; elle est ensuite coupée près de l'œil.

Suture du muscle et de la conjonctive ; guérison normale.

L'exophtalmie a complètement disparu. L'œil est bien conservé. Il existe au début une déviation en dehors et en haut, qui s'améliore progressivement, et après trois ans et demi il n'existe qu'une légère divergence de 2 millimètres.

Les mouvements du globe, qui avaient complètement disparu immédiatement après l'opération, sont parfaits trois ans et demi après.

Opht. = La papille est blanche, avec des limites très marquées, mais un peu irrégulières. Pas de modification des vaisseaux. Peu après l'opération, troubles diffus de la rétine, puis, quelques temps après, pigmentation irrégulière du fonds.

Observation XXI (21)

(Kalt, *Soc. d'ophtalm. de Paris*, 9 mars 1897.)

Sarcome du nerf optique. — Opération de Knapp.

L'enfant V..., âgé de cinq ans, se présentait à moi il y a trois mois pour une tumeur de l'orbite droite dont le début remontait à deux ans. Sans douleur, sans réaction irritative,

l'œil avait fait peu à peu saillie en avant. Depuis quelques mois, le caractère de l'enfant était changé. Il parlait fort peu et, pendant tout son séjour à la clinique, il fut impossible de lui faire dire une parole autre que oui ou non. Pas de crises épileptiques. L'enfant se conduit sans difficulté, ce qui démontre l'intégrité, au moins relative, de la vision à gauche.

Examen de l'œil droit. — Cet œil est poussé en avant, en dehors et en bas, et fait une saillie de 6 à 8 millimètres. Les paupières ne le recouvrent qu'incomplètement; néanmoins, la cornée est intacte, sauf un léger dépoli à la partie inférieure.

Sensibilité conservée. Pupille moyenne, immobile; perte du réflexe lumineux. La vision est abolie. Le globe a conservé presque tous ses mouvements. Pas de ptosis. L'indocilité de l'enfant ne permit pas de faire un examen ophtalmoscopique.

En haut et en dedans de l'œil, le sillon orbito-palpébral est remplacé par une saillie arrondie, venant de la profondeur de l'orbite, sans adhérence à la paroi orbitaire, de consistance fibreuse et indépendante du globe oculaire dont un sillon profond la sépare. Il fut impossible, par le toucher, de se renseigner davantage.

Il s'agissait donc d'une tumeur de consistance fibreuse, développée en l'espace de deux ans en arrière du globe dont l'appareil musculaire était intact. En raison de la déviation du globe en bas et en dehors, je pensai à un kyste développé dans l'intérieur de l'entonnoir musculaire, peut-être un kyste hydatique et, pour m'en assurer, une ponction fut pratiquée avec une seringue de Pravaz. Bien que l'extrémité de l'aiguille eut pénétré dans un espace où elle paraissait libre, il fut impossible de recueillir de liquide.

L'extirpation de la tumeur fut remise à quelques jours, mais, entre temps, l'irritation conjonctivale, due à un lavage maladroit du globe avec une solution de sublimé à

1/5000e, provoqua une infection cornéenne et un petit abcès qui fut suivi rapidement d'une perforation étroite. C'est en cet état que je pratiquai l'opération.

Me proposant de garder le globe, si possible, je détachai le droit interne, et le doigt porté facilement en arrière reconnut une tumeur qui entourait le nerf optique, s'arrêtait au voisinage immédiat du globe et se perdait en arrière dans la direction du trou optique. L'absence d'adhérence en rendit l'isolement facile, mais ce fut à grand'peine qu'avec des ciseaux courbes portés tout en arrière, on parvint à sectionner l'extrémité supérieure qui s'engageait dans le trou optique. L'ablation faite, ce trou ne parut pas élargi. L'hémorragie s'arrêta vite et le globe fut reporté en arrière, après désinfection et grattage énergique de l'ulcération cornéenne; une suture partielle des paupières le maintint en place.

Trois jours après, fièvre, gonflement du tissu orbitaire avec sécrétion purulente. Le globe est immédiatement enlevé et la cavité orbitaire largement lavée. A partir de ce jour la suppuration disparaît ; mais une méningite éclate et l'enfant meurt le dixième jour après son opération.

Je ne pus malheureusement pas assister à l'autopsie qui fut faite sans soins ni précautions. Les jours suivants, je pus trouver à la base du cerveau, conservé dans le formol, une tumeur aplatie, de forme irrégulièrement quadrilatère, longue et large de 2 centimètres environ, qui paraissait avoir son point de départ dans le chiasma. Je retrouvai la bandelette optique gauche en rapport avec une extrémité de la tumeur. Les tubercules mamillaires étaient intacts et bien reconnaissables. La méningite avait eu pour agent le pneumocoque.

Observation XXII (22)

(Schlodtmann, *Beiträge zur Augenh. A. v. Hippel's Festschrift*, 1899.)

Tumeur du nerf optique. — Opération de Knapp.

N. N., quarante-cinq ans, femme. — Début d'exopthalmie avec diminution de la vue de l'œil droit depuis un an et demi.

L'exophtalmie est actuellement de 8 à 10 millimètres avec légère déviation en dehors. Les mouvements sont limités de tous côtés. L'œil est extérieurement normal.

Papille légèrement gonflée, limites effacées, veines larges et flexueuses, artères normales. V = 1/2 avec + 5 D, diplopie. La palpation indique une tumeur dans l'intérieur de l'entonnoir musculaire.

Opération de Knapp : Incision de la conjonctive sur le côté interne de l'œil, section du droit interne ; rotation de l'œil en dehors. La tumeur est d'abord coupée au trou optique, puis derrière l'œil, celui-ci est remis en place, le muscle est suturé ; bonne guérison.

Après trois semaines, l'état de l'œil est normal, les mouvements se font bien, ils sont seulement un peu limités en dehors.

Opht. = Immédiatement après l'opération la papille se trouble et les limites deviennent invisibles, deux heures après, les artères ont complètement disparu, les veines sont très diminuées de volume. Après quelques jours, les vaisseaux se remplissent de nouveau et, deux semaines après ils sont normaux.

Quelques semaines plus tard, les vaisseaux diminuent de nouveau de volume, leurs parois semblent épaissies, la rétine est complètement trouble, il se forme de nombreuses taches de pigments irrégulièrement disséminées.

Observation XXIII (23)

(Schlodtmann, *Beiträge zur Augenh. A. v. Hippel's Festschrift*, 1899.)

Myxo-fibrome du nerf optique. — Opération de Knapp.

N. N., quarante et un ans, homme. — Le malade a toujours été myope; depuis deux ans, diplopie et saillie de plus en plus marquée de l'œil droit avec diminution progressive de la vue.

Au moment de l'examen, l'œil droit fait une saillie d'environ 15 millimètres en avant et, en bas, les mouvements sont très limités en haut, ils sont à peu près normaux dans les autres directions.

Papille gris blanc, veines grosses et flexueuses, artères amincies, petites hémorragies maculaires.

Opération de Knapp : Incision de la conjonctive sur le côté interne de l'œil, section du muscle droit interne. Au moment où l'on sectionne la tumeur au niveau du trou optique, la capsule s'ouvre et on ne peut l'extraire que par lambeaux. L'œil est ensuite replacé ; le muscle et la conjonctive sont suturés.

Pendant la guérison, il survient une hémorragie rétrobulbaire qui produit une forte exophtalmie, elle se résorbe peu à peu, mais en même temps apparaît une opacification parenchymateuse centrale de la cornée.

L'œil a son volume et sa tension normale et six mois après l'opération, il est mobile de tous côtés.

Opht. = Immédiatement après l'opération, la papille est bien visible. Après cinq semaines, elle est complètement voilée, elle ne se reconnaît qu'à l'entrée des vaisseaux. Les vaisseaux sont très diminués de volume quelques heures après l'opération. Ils se remplissent lentement dans les semaines qui suivent, en même temps qu'apparaissent de petites hémorragies rétiniennes, mais ils diminuent de nou-

veau et les artères ont presque complètement disparu six semaines après l'opération. Nombreuses taches de pigment disséminées dans le fond de l'œil.

Observation XXIV (24)

(Pagenstecher, v. *Graefe's Archiv. für Ophtalm.* 1902 t. LIV.)

Laura H...., quatorze ans. — Début de l'exophtalmie il y a six ans. Actuellement, exophtalmie de 2 centimètres en bas et en dehors, mouvements conservés, œil normal. Réaction papillaire directe abolie, amaurose complète. Atrophie optique, veines rétiniennes grosses. Pas de tumeur perceptible à la palpation.

2 novembre 1900. — *Opération de Knapp :* Section du droit externe, rotation du globe en dedans. Le nerf est coupé à l'entrée dans l'œil, la tumeur est extirpée de l'orbite. Suture des muscles. Guérison rapide, sauf œdème de la conjonctive et des paupières persistant un certain temps. Légère infiltration de la cornée qui disparaît rapidement. La malade quitte l'hôpital le 4 janvier 1901, l'œil a sa position normale, mais n'est pas mobile. Ptosis.

Observation XXV (25)

(Duroux et Grandclément, *Lyon médical*, 24 septembre 1905.)

Marie M..., vingt-sept ans, cultivatrice.

Rien à noter dans les antécédents héréditaires.

Père mort à soixante-douze ans, mère vivante et bien portante : deux frères et une sœur en bonne santé.

Personnellement, bonne santé habituelle, sauf quelques fatigues des jambes sur la nature desquelles il est impossible d'avoir des renseignements précis.

Mariée à vingt et un ans, elle eut un enfant bien portant, son mari est vivant et en bonne santé. Pas de syphilis.

L'affection actuelle a débuté il y a deux ans environ (1897) par des douleurs de tête survenant d'abord à intervalles plus ou moins réguliers, puis bientôt continues. Ces douleurs occupaient toute la tête, mais avaient leur maximum dans la moitié gauche et s'irradiaient dans l'orbite de ce côté. La région oculaire droite était indolore. Peu de temps après l'apparition de ces phénomènes douloureux, la malade remarqua que son œil gauche devenait plus saillant.

Les douleurs et l'exophtalmie suivaient une marche progressive. La vue commença à baisser du côté gauche seulement, l'œil droit restait bon.

La malade entre à l'Hôtel-Dieu dans le service de M. le professeur Gayet, le 23 octobre 1899.

La céphalée continue, mais plus vive à certains moments, ne présente aucun point fixe nettement plus douloureux. L'exophtalmie gauche est très marquée, mais les mouvements oculaires sont conservés. Pas de diplopie. L'œil est légèrement dévié vers la partie externe de l'orbite. Si l'on explore alors la partie interne, on découvre au niveau du sillon palpébral supérieur une masse molle fuyant un peu sous le doigt, non fluctuante. L'exophtalmie est en partie réductible, mais se reproduit dès que l'on cesse la pression. elle n'augmente pas lorsqu'on fait pencher la tête de la malade en avant. Pas de mouvements d'expansion. Pas de souffle à l'auscultation. L'œil lui-même n'a subi extérieurement aucune modification. Conjonctive, cornée, pupille sont normales, cette dernière réagit bien.

La vision, très diminuée, égale 1/10.

Le champ visuel est diminué concentriquement d'une façon considérable. Il est réduit à la dimension d'une pièce de 1 franc.

Fond d'œil à peu près normal ; pas d'œdème papillaire, veines seulement un peu grosses et tortueuses, pas d'hémorragies.

La malade est mise au traitement ioduré (6 grammes d'iodure de potassium par jour), puis quitte le service le 20 novembre sans amélioration.

Perdue de vue depuis deux ans, elle rentre de nouveau le 25 octobre 1901.

Les douleurs sont devenues extrêmement violentes ; l'exophtalmie plus considérable que la première fois. La paupière supérieure œdémateuse recouvre continuellement le globe oculaire et ne peut être relevée spontanément. La conjonctive est très rouge. Pas de lésions cornéennes.

L'œil est de plus en plus rejeté vers la partie externe de l'orbite et l'exophtalmie n'est plus réductible.

La palpation, pratiquée au niveau de l'angle supéro-interne de l'orbite, donne comme la première fois la sensation d'une tuméfaction molle, mais plus considérable.

La malade n'a plus que la perception lumineuse. A l'ophtalmoscope, œdème uniforme de la papille, veines tortueuses et gorgées de sang, artères amincies.

L'œil droit est complètement indemne.

Pas d'autres symptômes de tumeurs intra-craniennes, ni vomissements, ni constipation, pas de crises convulsives.

Le diagnostic de tumeur intra-orbitaire se pose, et l'on se décide à une intervention.

2 novembre 1901. — Opération. Incision curviligne de 3 centimètres environ dans la portion externe du cul-de-sac conjonctival supérieur. Après dissection de la muqueuse, on tombe sur la graisse de l'orbite, puis sur une tumeur molle et blanchâtre. Une ponction faite à ce moment laisse écouler quelques gouttes de liquide. On pratique la dissection de la tumeur et on retire une matière molle, blanchâtre, qui fit penser un instant à un kyste dermoïde.

Elle occupait toute la partie antérieure de l'orbite et entourait complètement le nerf optique sur lequel elle était greffée et que l'on fut obligé de sectionner pour l'enlever en totalité. On laisse cependant l'œil en place, on suture au catgut et on fait un pansement compressif.

Les suites opératoires furent bonnes. Quinze jours après l'opération, l'œdème des paupières a presque disparu, mais les mouvements de la paupière supérieure sont impossibles; la conjonctive est encore un peu rouge, la cornée un peu terne, mais sans ulcère, pas d'atrophie du globe. Les douleurs ont disparu complètement, l'exophtalmie a considérablement diminué.

La malade quitte le service le 23 décembre 1901.

Elle rentre de nouveau le 23 juin 1904 (deux ans et demi après) racontant qu'à la suite de son opération elle alla mieux pendant dix-huit mois environ, mais que depuis un an les douleurs sont revenues, et que la vue complètement abolie à gauche a diminué d'une façon sensible de l'œil droit, sain au moment de la première intervention.

Elle se présente dans un état d'obnubilation assez marqué et accuse des crises douloureuses avec céphalée continuelle ou du moins lourdeur de tête. Elle eut le lendemain de son entrée un accès épileptoïde avec cris, convulsions, perte de connaissance.

Ces mouvements convulsifs sont localisés au bras droit et au côté droit de la face. La parole est lente et embarrassée, les mots sont par moments hésitants et bredouillés. La malade est du reste continuellement dans un état de torpeur dont il est difficile de la tirer, tout interrogatoire lui est pénible. Elle montre d'une façon très vague le siège de ses douleurs dans toute la moitié gauche du crâne sans aucun point fixe.

L'œil gauche, siège de l'ancienne tumeur, présente encore un peu d'exophtalmie ; il est moins douloureux que le reste du crâne.

La pupille est petite et immobile.

A l'ophtalmoscope, atrophie pupillaire complète. Vision = o (section du nerf optique, lors de la première intervention).

L'œil droit ne présente à un examen superficiel aucune modification. La pupille réagit bien, mais la vision n'est

plus que de 1/3. A l'ophtalmoscope, œdème papillaire très marqué.

Du côté des membres supérieurs, outre les phénomènes d'épilepsie jacksonienne que nous avons mentionnés à droite, on note des deux côtés un certain degré d'incoordination motrice. Hésitation dans l'exécution des mouvements, tremblements, diminution considérable de la force sans paralysie, fourmillements des doigts.

Aux membres inférieurs, exagération des réflexes, démarche lente, légèrement ébrieuse.

Quelques vomissements se produisant sans effort. Léger disque d'albumine. Pas de sucre.

En présence de tous ces symptômes, on conclut à la propagation intracranienne de l'ancienne tumeur orbitaire.

Une intervention sur le crâne s'impose. La malade est alors envoyée dans le service de M. le professeur Jaboulay.

Cette opération est pratiquée le 28 juin 1904. M. Jaboulay, par une incision parallèle à l'arcade zygomatique remontant dans la fossse temporale, décolle le muscle temporal et après résection d'une partie de l'arcade zygomatique et de la branche montante du malaire, découvre la tumeur qui a fait hernie à travers la paroi osseuse (on la voit battre sous le périoste décollé). Au couteau gouge, agrandissement de la perforation spontanée, puis incision de la dure-mère; la tumeur fait hernie. M. Jaboulay fait l'ablation de quelques parcelles de la tumeur de coloration bleu-noirâtre et poursuit la résection jusque dans l'orbite, le point de départ. La tumeur ne peut être enlevée en totalité, car elle se prolonge très loin du côté de la base du crâne. Tamponnement et suture.

Deux jours après déjà la malade accusait une diminution notable des phénomènes douloureux. Les suites opératoires furent excellentes et, le 6 août, la malade quitte le service complètement guérie de sa plaie opératoire et considérablement améliorée d'autre part. Ses douleurs sont en effet beaucoup moins violentes, elle parle mieux; la marche est

plus facile; son état de torpeur a sensiblement diminué.
Elle meurt quelques semaines après sa sortie.
Myxo-sarcome.

En outre de ces observations dans lesquelles il y a eu conservation de l'œil au moins pendant un certain temps, nous avons pu réunir un certain nombre de cas où l'on avait décidé de tenter la conservation, mais dans lesquels on fut amené à énucléer l'œil dans le cours de l'opération pour des raisons diverses. Voici ces quelques observations très résumées.

Sichel (fils), *Gazette hebdomadaire de médecine et de chirurgie*, 1871. — En présence de la mobilité relative que possédait encore le globe, j'avais l'espoir de pouvoir le conserver tout en enlevant la tumeur. Après avoir incisé la commissure externe, je cherchais à insinuer les ciseaux entre la paroi supérieure de l'orbite et la partie de la tumeur qui déborde le globe du côté externe; mais à peine l'aponévrose orbito-oculaire fut-elle incisée, que la tumeur fit brusquement saillie et luxa le globe en bas et en dedans. J'entrepris alors de disséquer le muscle droit externe sur sa face orbitaire, afin de l'isoler; mais arrivé à 1 cm. 1/2 de son insertion sclérotícale on en perd la trace, il disparaît complètement dans la tumeur. On est forcé d'abandonner l'opération et on pratique l'énucléation.

Leber, *Arch. f. Opht.*, 1879. — Incision de la commissure externe des paupières. Incision de la conjonctive sur la partie saillante de la tumeur au-dessous de l'œil. La tumeur bridée par le tendon du droit interne fait saillie; elle a une paroi très fine et transparente, elle a l'aspect d'un kyste. Elle se laisse facilement séparer du tissu environnant. L'opération est conduite de façon à conserver le globe si c'est possible. On coupe le nerf à son entrée dans l'œil.

Devant la difficulté qu'il y avait à couper la tumeur au fond de l'orbite, on pratique l'énucléation.

Hulke, *Opht. Hosp. Reports Londres*, 1882. — Fait une incision conjonctivale interne pour explorer l'orbite, mais il trouve une tumeur si intimement liée au nerf qu'il ne pourrait l'en séparer. Il enlève l'œil et le nerf.

Leber et Vossius, *Arch. f. Opht.*, 1882. — Après l'élargissement de la fente palpébrale, on fit la ténotomie du droit externe dans l'intention de conserver le bulbe; on put voir que la tumeur était adhérente au nerf optique. Le nerf fut coupé près du bulbe en un point où il n'était pas englobé par la tumeur. Au niveau de la section du nerf, on vit à l'œil nu qu'il était dégénéré et, comme on y trouva au microscope des éléments de tumeur, on enleva l'œil immédiatement.

Buller, *Canada Med. and Surg. journ.*, 1886; Byers, *Studies from the royal Vict. Hosp. Montréal*, 1901. — Tente de conserver l'œil, mais voyant que la tumeur pénètre dans le trou optique, il pense qu'une cautérisation au chlorure de zinc peut seule empêcher la récidive. Il enlève l'œil. En 1901, la malade est vivante.

Schiess-Gemuseus, 1889, *Gloor. Inaug. Diss.*, Bâle, 1892. — On se propose de conserver l'œil en faisant l'opération de Knapp, mais le volume de la tumeur oblige à énucléer.

Les mêmes considérations ont arrêté Leber, Johnson, Roux. Nous n'avons voulu rapporter ces cas que pour montrer toutes les tentatives qui ont été faites en faveur du traitement conservateur. Mais ils n'ont qu'un intérêt historique et nous ne voulons pas les retenir dans l'interprétation des résultats fournis par l'opération de Knapp.

Nous rappellerons par contre des cas qui n'ont pas été publiés, mais dont il est fait mention dans quelques discussions.

C'est ainsi que *Kuhnt,* à propos de la communication de Jonnesco au Congrès de Paris en 1900, rapporte un cas de tumeur du nerf optique qu'il a opéré par la méthode de Knapp, et dans lequel il eut à déplorer la fonte de la cornée.

Vacher à la Société d'ophtalmologie de Paris (séance du 9 mars 1897), dans la discussion qui a suivi la présentation de Kalt (obs. 21), rapporte qu'il fit, il y a plusieurs années, pour une tumeur du nerf optique une résection du nerf de 12 ou 15 millimètres de longueur, en pénétrant au fond de l'orbite par la voie externe, et en conservant le globe oculaire. Les suites furent normales, mais au bout de quelques mois le globe devint dur, douloureux, et il dut, pour éviter les complications qui étaient à prévoir, procéder à l'énucléation de l'œil primitivement conservé.

Ces deux observations, ajoutées à celles que nous avons rapportées *in-extenso*, portent à 27 les cas de conservation du globe par le procédé de Knapp plus ou moins modifié. Ce sont les résultats de ces 27 cas que nous voulons maintenant examiner.

Mort et récidive. — Nous avons suffisamment insisté sur ce sujet, quand nous avons comparé entre elles à ce point de vue les opérations radicales et les opérations conservatrices, nous ne voulons pas y revenir. Nous rappellerons seulement que pour ce qui concerne l'opération de Knapp il y eut 2 morts par infection et méningite, quelques jours après l'opération

(obs. 4 et 21) et 4 récidives de la tumeur (obs. 5, 6, 12, 25). Il y a par contre des survies constatées de 14 ans (obs. 2), 6 ans (obs. 8), 4 ans 1/2 (obs. 10) et deux de 3 ans 1/2 (obs. 11 et 20).

Enucléation. — L'énucléation a du être faite 3 fois après la première intervention.

Dans le cas de *Alt* (obs. 3) elle fut faite 4 heures après l'extirpation de la tumeur. Il se fit une abondante hémorragie rétro-bulbaire qui repoussa fortement l'œil en avant ; celui-ci devint dur et douloureux. La tumeur n'avait pas du reste été enlevée en totalité, et le malade présentait, depuis quelques semaines déjà, des signes certains de néoplasme intracranien. Il ne fut suivi que 3 mois.

Braumschweig (obs. 8) dut enlever l'œil de son malade un mois après l'opération. Il s'était déclaré un ulcère à hypopyon.

Enfin dans le cas de *Vacher* les suites opératoires avaient été bonnes, mais l'œil devint dur et douloureux et dut être enlevé quelques semaines plus tard.

En éliminant par conséquent les 2 cas de morts quelques jours après l'opération, et les 3 cas énucléés, il nous reste à étudier 22 cas dans lesquels l'œil a été conservé.

Résultats immédiats. — Dans les jours qui suivent l'opération l'œil est complètement *immobile* dans la majorité des cas, même du côté où aucune section musculaire n'a été pratiquée. Le *ptosis* est noté dans 8 cas (obs. 1, 7, 13, 15, 17, 18, 19 et 24) mais nous

verrons que plus tard il s'est sensiblement amélioré dans presque tous.

Une complication beaucoup plus grave et qui apparaît chez presque tous les malades malgré les précautions qui ont été prises dans plusieurs cas de protéger l'œil par une blépharorrpahie temporaire est celle qui résulte des lésions cornéennes.

Dans 5 cas la cornée reste normale et transparente (obs. 11, 13, 17, 20 et 25). Dans tous les autres cas il y eut des lésions cornéennes d'intensité variable.

Dans 6 cas, il s'agit d'un simple *trouble parenchymateux sans ulcère* et qui rétrocède en partie; mais dans 10 cas il y eut *ulcération* de la cornée accompagné 5 fois de perforation et de disparition presque complète de l'œil.

Enfin dans tous les cas où la tension de l'œil a été recherchée dans les jours qui suivent l'opération, elle a été trouvée diminuée d'une façon sensible. Nous verrons que ce phénomène ne fera que s'accentuer dans la majorité des cas, pour arriver à l'atrophie de l'œil.

Résultats éloignés. — Le *ptosis* qui existait d'une façon très marquée dans 8 cas après l'opération, s'améliore d'une façon sensible dans presque tous, jusqu'à disparaître presque complètement dans quelques-uns.

C'est du reste là une complication insignifiante, à laquelle il serait facile de remédier par une opération.

Les *paralysies des muscles de l'œil* n'ont pas malheureusement un sort aussi heureux. Il est mentionné dans presque toutes les observations, que plusieurs mois

après l'opération l'œil est immobile, ou n'a que de très faibles mouvements. Ce sont les mouvements de latéralité qui sont le plus souvent atteints. Les mouvements verticaux, d'abaissement et d'élévation, sont relativement mieux conservés.

Nous ferons remarquer que les cas dans lesquels on a eu la précaution de suturer après l'opération le muscle qu'on avait été obligé de détacher, n'ont pas tous échappés au strabisme paralytique. Tels sont les cas de Gruning, Schiess-Gemuseus, Rohmer, Sattler, etc.

Ces paralysies seraient encore un des moindres inconvénients du procédé, un œil immobile étant encore préférable à une prothèse et le strabisme pouvant être facilement corrigé secondairement par des ténotomies ou des avancements musculaires.

Malheureusement il est très rare de voir l'opération de Knapp suivie d'une conservation parfaite du globe de l'œil. Même en l'absence des inflammations cornéennes dont nous avons parlé plus haut, l'œil conserve très rarement son volume. Il diminue progressivement s'enfonce de plus en plus dans l'orbite et finit, dans les cas les plus mauvais, par disparaître complètement. Sur les 22 cas dans lesquels le malade avait pu être suivi pendant un temps suffisant, l'œil n'a conservé son volume normal que dans 11 cas (obs. 2, 7, 9, 16, 18, 19, 20, 22, 23, 24 et 25).

Ce sont les trois cas rapportés par Schlotmann qui ont donné à tous les points de vue les meilleurs résultats. Dans son premier cas (obs. 19), 3 ans 1/2 après l'opération, l'œil est bien conservé, il n'existe qu'une

légère divergence de 2 millimètres, les mouvements sont parfaits. Son deuxième malade (obs. 21), ne fut suivi que 3 semaines. A ce moment l'œil est normal, les mouvements existent, ils sont seulement un peu limités en dehors. Enfin dans son troisième cas (obs. 22), au bout de 6 mois l'œil est mobile de tous côtés, il a son volume et sa tension normale.

En considérant ces 11 cas, il semble que ce soit la voie interne qui donne les meilleurs résultats ; c'est celle qui fut suivie dans 10 d'entre eux. Mais la principale raison à la bonne conservation est à notre avis, que l'on put se contenter d'une petite ouverture conjonctivale, et de la section d'un seul muscle droit. Nous verrons au contraire, que dans tous les autres cas qui furent suivis plus ou moins rapidement de l'atrophie de l'œil, l'ablation de la tumeur nécessita un détachement de la conjonctive sur une étendue beaucoup plus grande, et la section de plusieurs muscles.

Dans tous les autres cas l'œil diminua plus ou moins de volume après l'opération. Dans 5 cas (obs. 5, 6, 10, 11, 15), il disparut même complètement ou fut réduit à la grosseur d'un pois comme le fait est mentionné dans la première observation de Fuchs (obs. 10).

Nous voyons, d'après l'exposé de ces résultats, que par l'opération de Knapp l'œil n'a été conservé normal que 11 fois sur 27 (40,7 pour 100).

Les complications oculaires que l'on observe après l'emploi de ce procédé (lésions cornéennes et atrophie de l'œil) doivent surtout être mises sur le compte de troubles trophiques dues à la suppression de la presque totalité des voies de nutrition de l'œil, et auxquels le

plus léger traumatisme donnera facilement une gravité exceptionnelle. Nous savons en effet que les principaux vaisseaux nutritifs de l'œil sont les artères ciliaires postérieures (longues et courtes), elles sont sûrement coupées en grande partie dans toute extirpation de néoplasme du nerf optique, quel que soit le procédé que l'on emploie, puisque la section du nerf est toujours obligatoire. Mais il existe d'autres vaisseaux, qui accessoires normalement, peuvent prendre en l'absence des autres, en raison des anastomoses qui unissent les deux réseaux, un développement suffisant pour assurer la nutrition du globe ; ce sont les artères ciliaires antérieures fournies par les vaisseaux musculaires et pénétrant dans l'œil à quelques millimètres du limbe. Il est facile de comprendre que si on les sectionne aussi comme cela se passe dans l'opération de Knapp, l'œil sera privé de la totalité de ses vaisseaux.

Ajoutons à cela la section également difficile à éviter des nerfs trophiques (les nerfs ciliaires) et nous comprendrons facilement la difficulté qu'il y a dans ces conditions à conserver un œil intact.

Les résultats de l'opération de Knapp sont en somme à tous les points de vue peu satisfaisants.

La voie ouverte par l'incision conjonctivale est très insuffisante, et nous avons vu que dans six cas l'œil avait dû être sacrifié au cours de l'opération, surtout par manque de place. L'hémorragie qui se produit presque dans tous les cas au fond de l'orbite ne peut être arrêtée facilement à cause du danger que présente pour l'œil un tamponnement fait à ce niveau. Il se produit de ce fait fréquemment, dans les heures qui suivent

l'opération une hémorragie rétrobulbaire déterminant une forte exophtalmie. La cornée, mal nourrie et insensible, venant alors en contact avec le pansement s'ulcérera facilement.

Schlodtmann, qui est de tous ceux qui ont appliqué ce procédé aux tumeurs du nerf optique celui qui en a obtenu les résultats les plus satisfaisants, soutient que l'opération de Krönlein n'est indiquée que lorsqu'il y a conservation de la vision, car on peut alors conserver à l'œil sa fonction. Dans tous les autres cas il faut avoir recours à l'opération de Knapp.

Nous sommes loin de partager cette opinion et nous allons voir dans les chapitres qui vont suivre que les procédés qui ne touchent pas au cul-de-sac conjonctival sont infiniment préférables.

II. — OPÉRATION DE KRÖNLEIN

La résection de la paroi orbitaire externe fut imaginée et pratiquée pour la première fois par Wagner pour l'extraction d'un corps étranger. Krönlein en 1886 l'utilisa pour l'extirpation d'une tumeur de l'orbite et eut le mérite d'en fixer définitivement le manuel opératoire. C'est Braunschweig qui, le premier, en 1891, eut l'occasion de la pratiquer pour l'ablation d'une tumeur du nerf optique.

Nous n'avons pas l'intention de la décrire longuement ; nous renvoyons pour plus de détails aux nombreux auteurs qui en ont très bien précisé la technique et les indications, et parmi lesquels nous citerons

surtout Chaillous et Lagrange en France, Domela-Nieuwenhuis en Allemagne. Nous nous contenterons d'en énumérer rapidement les principaux temps.

1er temps. — *Section des parties molles* au niveau de la région temporale, par une incision courbe à concavité postérieure dont la partie moyenne déborde un peu en dedans le rebord orbitaire. Elle fut modifiée par plusieurs chirurgiens, en particulier par Jonnesco, qui propose de tailler un lambeau rectangulaire au moyen de deux incisions horizontales et parallèles, reliées en avant l'une à l'autre par une incision verticale.

2e temps. — *Décollement du périoste orbitaire.* Au moyen d'une rugine on détache tout le périoste de la paroi externe de l'orbite jusqu'à la fente sphéno-maxillaire.

3e temps. — Résection de l'os au ciseau et au maillet par deux incisions obliques, l'une de haut en bas, l'autre de bas en haut, de façon à détacher un volet osseux triangulaire que l'on rabat en dehors, en même temps que toutes les parties molles qui restent encore adhérentes à sa face externe.

Une fois la section osseuse faite et le volet rabattu en dehors, on incise d'avant en arrière le périoste que l'on a ruginé et qui ferme encore la cavité orbitaire. Les tumeurs du nerf optique siégeant à l'intérieur de l'entonnoir musculaire, cette incision devra suivre le bord supérieur du muscle droit externe que l'on ménagera le plus possible. Malheureusement, l'ouverture est souvent insuffisante, et nous trouvons fréquemment rapporté dans les observations que l'on a

dû faire la section de ce muscle pour se donner plus de jour, et couper plus facilement le nerf au sommet de l'orbite. Malgré la précaution que l'on prit de réunir par une suture les deux extrémités de la section musculaire, la paralysie du droit externe fut inévitable dans la majorité des cas.

L'opération terminée, il n'y a qu'à remettre en place le fragment osseux qu'il est inutile de suturer comme l'a proposé Sokollof; la suture de la peau étant suffisante pour maintenir le contact entre les surfaces osseuses.

L'opération de Krönlein fut modifiée par plusieurs chirurgiens, parmi lesquels nous citerons Sokoloff, Franke, Schuchardt, Jonnesco, Parinaud ; ils n'ont du reste apporté que des modifications de détails. Nous rappellerons que Gangolphe après avoir enlevé une tumeur du malaire, à proposé d'ouvrir une voie au même niveau en pratiquant la résection du trépied orbitaire externe ; on trouvera cette opération décrite en détail dans la thèse de son élève Van Merris (Lyon 1901) ; elle donne un jour plus considérable que l'opération de Krönlein, et pourrait être appliquée avec profit à l'extirpation des tumeurs du nerf optique.

M. le professeur Rollet (*Annales d'Oculistique*, 1900) rapporte l'observation d'un malade chez lequel il eut l'idée d'abaisser le malaire pour explorer l'orbite.

L'opération de Krönlein fut surtout pratiquée en Allemagne, où plusieurs chirurgiens l'ont chaudement édfendue comme la meilleure voie pour aborder

l'orbite en ménageant le globe de l'œil. Nous verrons qu'en ce qui concerne les tumeurs du nerf optique, si elle donne incontestablement de meilleurs résultats que l'opération de Knapp au point de vue de la conservation de l'œil, elle est loin de laisser intact cet organe dans sa mobilité et dans sa situation.

Nous avons pu réunir trente-cinq observations dans lesquelles ce procédé avait été employé.

Observation XXVI (1)

(Braunschweig, *v. Graefe's Arch. f. Ophtalm.* 1893, t. XXXIX.)

Myxo-sarcome du nerf optique. — Opération de Krönlein.

G. R..., un an et demi, homme. — En automne 1890, la mère remarqua une saillie de l'œil droit qui augmenta dans les quinze jours suivants et resta stationnaire. Auparavant l'enfant avait déjà louché au dehors, les médicaments internes et le mercure en friction furent sans effet. Il y a quatre semaines, se produisirent des convulsions, qui revinrent plusieurs fois à des intervalles irréguliers (trois fois en trois jours), en même temps l'enfant oublia le peu de mots qu'il savait, perdit sa gaieté et son intelligence. Jamais de douleurs oculaires : dans les derniers temps, le côté gauche du visage était enflé.

Examen. — Enfant bien conformé, bon état général, marche peu et maladroitement, un peu d'hydrocéphalie, œil droit normal; la joue gauche est un peu enflée dans la région de la tempe. Œil gauche saillant de 10 à 12 millimètres en dehors et un peu en bas. Les paupières ne peu-

vent se fermer qu'avec peine, les mouvements de l'œil sont très limités, et surtout dans le sens horizontal, cornée sensible normalement, pupille de largeur moyenne et immobile.

Opht. = Papille atrophiée, artères très étroites, veines tortueuses ; la région péripapillaire de la rétine est infiltrée et trouble, la vision paraît nulle. Hyp. de + 11 D.

L'exophtalmie est facilement réductible et, pendant les essais de reposition, l'œil semble tourner autour d'un axe vertical qui est placé assez près du rebord de l'orbite.

Pendant l'anesthésie, on sent une petite saillie allongée de la grosseur du petit doigt dans l'angle supéro-interne de l'orbite, elle s'enfonce dans la cavité, et on peut la suivre assez profondément. Pendant quatre jours il se produit deux crises convulsives, de trois à quatre minutes, de nature clonique avec perte de connaissance.

Diagnostic : Tumeur du nerf optique, prolongement intracranien probable.

1er juillet 1891. — *Opération de Krönlein :* On trouve une tumeur qui enveloppe le nerf optique et s'étend du globe au trou optique. La tumeur est sectionnée en arrière, puis saisie avec une pince de Museux et attirée, elle est ensuite coupée près du globe et enlevée. La pince a déchiré la capsule, il s'est écoulé des masses molles blanchâtres ; des masses semblables sont visibles dans le canal optique et curetées énergiquement, mais on doit renoncer à les enlever complètement. Le canal optique est très élargi. La guérison se fait normalement, sauf une crise convulsive le quatrième jour. Le 9 juillet 1891, le malade s'en va. Dans les jours qui suivent, il prend de fréquentes crises convulsives. Il meurt le 28 juillet. Autopsie impossible.

Observation XXVII (2)

(Braunschweig, *v. Graefe's Arch. Ophtalm* 1893, t. XXXIX.)

Myxo-sarcome du nerf optique. — Opération de Krönlein.

T..., vingt-quatre ans, homme. — Depuis un an et demi le malade s'aperçoit d'une saillie de l'œil gauche, qui augmenta sensiblement dans le cours de la dernière année. L'état est stationnaire depuis les deux derniers mois. La vue s'est beaucoup affaiblie, mais est cependant encore suffisante pour reconnaître, bien qu'indistinctement, les gros objets. Pas de douleur.

Examen. — Œil gauche : Exophtalmie de 18 à 20 millimètres en bas et en dehors ; les mouvements du globe sont limités dans toutes les directions, mais surtout en dedans ; pupille plus large que la droite, réagit moins bien, milieux clairs. Opht. = légère stase papillaire avec trouble gris rougeâtre de la rétine péripapillaire ; V = 5 36 avec + 6 D. Champ visuel de tous côtés rétréci de 10 à 15 degrés. Les couleurs sont bien reconnues. La palpation n'est pas douloureuse ; à la pression, le globe rentre un peu et on a la sensation d'une résistance. Sous anesthésie on sent une tumeur ronde et solide dans la région supéro-interne de l'orbite.

Diagnostic : Tumeur du nerf optique.

6 octobre 1892. — *Opération de Krönlein :* On trouve une tumeur complètement libre que l'on peut enlever facilement. Hémorragie assez forte dans la profondeur qui oblige à retenir le globe par la suture des paupières ; guérison normale.

8 octobre. — Petit trouble de la cornée qui disparaît en quelques jours.

19 octobre. — L'état de l'œil est presque normal ; les mouvements sont seulement limités en dedans, la cornée

n'est sensible que dans le cadran inféro-interne; dans tout le reste de son étendue, l'anesthésie est complète. Pupille large et immobile. Opht. = le fond d'œil a l'aspect d'une commotion de la rétine; vaisseaux papillaires très minces. Tension un peu diminuée.

Décembre 1892. — Pendant le regard direct, l'aspect de l'œil est normal.

Opht. = Vaisseaux très peu nombreux dans la région papillaire, les contours de la papille sont invisibles, nombreuses taches de pigments disséminées dans le fond d'œil.

Automne 1897. — Légère divergence.

Observation XXVIII (3)

(Schreiber, rapporté par Bullinger, *Beitr. z. Klin. Chir.* 1897.)

Myxo-sarcome du nerf optique. — Opération de Krönlein.

Enfant de quatre ans chez lequel apparut, il y a un an une exophtalmie de l'œil droit.

En août 1897, forte exophtalmie, mais l'œil est de tous côtés très mobile. Œdème de la papille. V = o. La palpation ne démontre rien de positif.

Opération de Krönlein : Après l'ouverture de l'orbite, on trouve une tumeur du nerf de la forme d'un fuseau; elle est enlevée facilement. Guérison sans réaction, après six jours le globe est normal, mais en forte convergence.

Observation XXIX (4)

(Axenfeld. — *Arch. für Augenh.*, t. XXXIX. — Busch *Inaug. Dissert.* Rostock 1899.)

Myxo-sarcome du nerf optique. — Opération de Krönlein.

M. L., onze ans, femme. Depuis 1897, la malade a des

douleurs de tête accompagnées de sensation de froid et de chaud et de vomissements ; en même temps apparut une exophtalmie de l'œil droit avec douleurs oculaires.

24 février 1898. — Exophtalmie droite très marquée, réaction papillaire diminuée, papilles un peu saillantes à contours diffus.

5 mars 1898. — *Opération de Krönlein* : On passe au dessus du muscle droit externe et on trouve une tumeur lisse de la grosseur d'une noisette d'où s'échappe le nerf optique. En arrière la tumeur remplit presque complètement le sommet de l'orbite ; elle se laisse libérer facilement de tous côtés. On place sur la portion du nerf optique qui est située en avant de la tumeur un fil de soie ; le nerf est ensuite coupé au ras de la sclérotique. Au moyen du fil on peut alors tirer sur la tumeur et la sectionner au niveau du trou optique.

7 mars. — La paupière supérieure est un peu enflée. Ptosis complet. Cornée intacte, mais complètement insensible. Tension normale.

10 mars. — L'exophtalmie et le gonflement de la paupière supérieure ont un peu diminué, l'œil n'est mobile qu'un peu en dehors. Ptosis complet. Cornée et conjonctive bulbaire complètement insensibles.

20 avril. — Ptosis complet. Pas d'exophtalmie, le globe est immobile en haut en bas et en dedans, il ne possède que quelques légers mouvements en dehors, la cornée est claire et brillante, mais par l'éclairage latéral sa surface paraît un peu inégale.

Opht. = Fond d'œil de couleur claire, presque blanc, les contours de la papille sont troubles, il existe quelques hémorragies rétiniennes disséminées, les artères sont presque invisibles, les veines ont à peu près leur volume normal.

3 mai. — Le ptosis a diminué, les mouvements du globe reviennent un peu, la cornée est toujours complètement insensible. La papille ne se reconnaît plus, elle est remplacée

par des masses de pigments, la rétine est complètement blanche, les vaisseaux ont presque complètement disparu. La tension a beaucoup diminué.

6 juillet. — Le ptosis a presque complètement disparu, la fente palpébrale droite égale les 2/3 de la gauche. La grosseur du bulbe est normale. Les mouvements sont revenus à peu près complètement dans toutes les directions, sauf en dedans. La cornée est claire, elle n'est sensible que dans le cadran externe.

Observation XXX (5)

(Ellinger. *Zeitschrift für Angenh.*, 1899.)

Myxo-sarcome du nerf optique. — Opération de Krönlein.

P. K., dix ans. — Il y a deux ans, début d'exophtalmie de l'œil gauche avec déviation en dedans et en haut. En 1897, le patient a été opéré deux fois du strabisme.

13 janvier 1898. — L'enfant est pâle, anémique, l'œil droit est normal, l'œil gauche est saillant d'environ 12 millimètres, la mobilité est complète ; seulement un peu diminuée en haut. La paupière supérieure recouvre l'œil jusqu'à 2 millimètres au-dessus du bord cornéen pendant la vue directe. La paupière inférieure est très fortement repoussée en bas. La conjonctive bulbaire est un peu rouge. Cornée, chambre antérieure et iris normaux. Pupille un peu plus large que la droite, à réaction paresseuse. Les milieux sont clairs.

Papille petite atrophiée, à contours peu visibles, vaisseaux étroits, la réfraction est de + 11 D au niveau de la papille est de — 2 D à la périphérie.

V = reconnaît les doigts en bas et en dedans tout près de l'œil. La palpation montre, entre l'œil et le rebord orbitaire supérieur, un corps dur dans la profondeur. Tension

normale. On fait le diagnostic de tumeur probable du nerf optique.

11 août 1898. — *Opération de Krönlein.* : On pénètre dans l'orbite; on sent une volumineuse tumeur qui commence à 3 millimètres en arrière du globe et qui se continue jusqu'au trou optique, on la libère avec le doigt assez facilement. Le nerf étant coupé en avant et en arrière, l'extraction est facile. L'œil se remet à sa place dans l'orbite. Reposition de l'os, sutures. Pendant ce temps le globe est refoulé en avant par une forte hémorragie rétro-oculaire.

On se contente de suturer les paupières et de faire un pansement compressif.

12 août. — Changement du pansement. La suture de la paupière tient, mais les deux paupières et les environs sont très œdématiés.

15 août. — L'œdème a diminué. La suture des paupières est enlevée; la cornée est claire, brillante; exophtalmie encore marquée.

16 août. — En faisant le pansement on trouve la fente palpébrale légèrement ouverte, le segment inférieur de la cornée est un peu trouble, on fait de nouveau une suture des paupières.

21 août. — Légers troubles du centre de la cornée avec anesthésie complète de cette membrane.

30 août. — La plaie opératoire est complètement guérie. Le globe est presque complètement immobile. Le trouble cornéen a disparu, la sensibilité est complètement revenue. Tension normale.

30 octobre. — Légère exophtalmie; les mouvements lse font bien de tous les côtés, ils sont seulement un peu limités en dehors.

Opht. = A la place de la papille, il existe une tache noire bleue, du bord inférieur de laquelle se détache un vaisseau extrêmement fin qui se dirige vers la périphérie, à la place des autres vaisseaux, il n'existe que des lignes blanches qui partent de la tache noire centrale et qui se perdent dans la

rétine. Au niveau de la macula se trouvent deux anciennes hémorragies rondes, entourées d'un cercle atrophique blanc. A la périphérie de la rétine se trouvent de nombreuses plaques de pigments de forme irrégulière.

22 décembre 1899. — L'œil est resté jusqu'à maintenant sans douleur et sans inflammation. Très peu d'exophtalmie. La mobilité est parfaite de tous côtés. La cornée est claire, brillante, transparente et de sensibilité normale. Le fond d'œil n'a pas changé, seules les hémorragies maculaires ont disparu.

Observation XXXI (6)

(Jonnesco, Thèse de Raff, Bukarest 1899.)

Tumeur du nerf optique. — Opération de Krönlein.

M., âgée de quinze ans, entre à l'hôpital le 11 septembre 1895 dans le service du professeur Jonnesco. A l'âge de sept ans la malade eut une affection aiguë qui dura cinq semaines, à la suite de laquelle elle s'aperçut bientôt de la diminution de la vue de l'œil droit; la vision disparaît et l'exophtalmie se montre.

Actuellement, l'œil droit est très proéminent, et les paupières n'arrivent pas à le recouvrir complètement. Pupille dilatée sans réflexe; chémosis du cul-de-sac conjonctival à l'intérieur.

La palpation est douloureuse, même dans la région temporale.

14 septembre 1898. — *Opération par M. Jonnesco :* On trouve une tumeur qui englobe le nerf optique ; on sectionne celui-ci à chaque extrémité de la tumeur.

18 septembre. — Léger œdème de la face ; réunion par première intention, température 38 degrés.

1er octobre. — Elle quitte l'hôpital complètement guérie.

En 1899, le globe oculaire conserve son volume et sa position normale.

Diagnostic anatomique : Fibrome à dégénérescence colloïde.

Observation XXXII (7)

(Golowin, *Westnik Oftalmologii*, 1906.)

Tumeur du nerf optique. — Opération de Krönlein.

M. I..., quatre ans, entré à la Clinique de Moscou le 27 septembre 1898. Il y a onze mois environ, l'enfant tomba d'une chaise et se traumatisa le front. L'exophtalmie apparut un mois après l'accident.

OEil droit : Exophtalmie d'environ 1 cm. 1/2 ; le globe est déplacé en bas, mais son axe regarde en haut ; les mouvements sont bons, un peu limités seulement en bas et en dehors. Cornée normale. Légère réaction de la pupille à la lumière. OEdème papillaire avec hémorragie. V = 0.

A la palpation, on trouve une tumeur d'une consistance ferme entre le globe et la paroi inférieure de l'orbite, elle s'étend de 1 cm. 1/2 environ du rebord osseux à l'intérieur de la cavité.

Octobre 1898. — *Opération de Krönlein :* L'incision demi-circulaire à concavité dirigée en arrière a donné peu d'accès vers l'angle inféro-interne de l'orbite où se trouvait la tumeur. Pour cette raison, on fut obligé de faire une incision supplémentaire suivant le rebord inférieur de l'orbite, les autres temps de l'opération de Krönlein se sont passés sans complication. Le nerf optique, qui présente une tumeur en forme de boudin, est coupé d'abord à la sclérotique, puis au trou optique. Drainage. Il s'écoule pendant trois semaines un liquide louche par le drain.

Le malade quitte la Clinique dans l'état suivant : Ptosis léger, l'œil peut se découvrir sur une largeur de 5 millimètres environ ; légère exophtalmie ; les mouvements sont très diminués en dehors et en haut ; en dedans et en bas, ils sont meilleurs. La cornée est transparente. Fond d'œil =

taches pigmentaires très abondantes; les vaisseaux de la rétine ont été d'abord remplis de sang, puis certains d'entre eux se sont vidés et ont disparu sous les amas de pigments. La papille est atrophiée.

Quatre ans après l'opération, pas de symptômes de récidive. L'état de l'œil est le même, il existe seulement un pannus scrofuleux de la cornée qui a succédé à des inflammations successives pendant ces deux dernières années qui se sont du reste manifestées dans les deux yeux.

Observation XXXIII (8)

(Ellinger rapporté par Domela-Nieuwenhuis, *Beitr. z. Klin.*, chir. 1900.)

Myxo-sarcome du nerf optique. — Opération de Krönlein.

B. G..., vingt ans, femme. A l'âge de cinq ou six ans, apparition d'une exophtalmie de l'œil droit, avec diminution progressive de l'acuité visuelle qui arriva rapidement à l'amaurose absolue.

22 décembre 1898. — Etat général bon, l'œil gauche est normal.

Œil droit très saillant en haut et en dedans, immobilité presque absolue dans tous les sens. Les paupières ne peuvent pas se fermer complètement sur le globe. La cornée est claire et brillante. Les milieux sont clairs. Papilles atrophiées avec des contours flous, vaisseaux un peu amincis. Le reste de l'œil est normal.

La palpation n'est pas douloureuse, elle fait sentir une tumeur dans la partie inféro-externe de l'orbite et assez profondément. Tension normale.

2 février 1899. — *Opération de Krönlein :* On aperçoit dès l'ouverture de l'orbite une grosse tumeur bleue. Le doigt peut la suivre en arrière jusqu'au trou optique, mais sans arriver à son extrémité postérieure. En avant, elle est appliquée contre le globe de l'œil. On la sectionne à ses

deux extrémités. Après la section on s'aperçoit qu'elle pénètre dans le trou optique, mais on ne peut en enlever davantage.

8 février. — Guérison par première intention. L'exophtalmie a complètement disparu, mais l'œil est complètement immobile. La cornée est claire, mais insensible.

25 février. — La mobilité est meilleure, l'œil est normal.

2 mars. — Légère inflammation dans le segment inférieur de la cornée, elle guérit rapidement et ne laisse qu'une trace insignifiante.

18 décembre. — Légère exophtalmie. La mobilité est presque complète de tous côtés, la cornée est normale et sensible.

Opht. = Papilles blanches à contours effacés, vaisseaux très amincis, il existe dans toute la périphérie du fond de l'œil de nombreuses taches de pigment disséminées très irrégulièrement.

Observation XXXIV (9)

(Mayweg, *La Clinique ophtalmologique*, 1899.)

Myxo-sarcome du nerf optique. — Opération de Krönlein.

Enfant de cinq ans. Exophtalmie très marquée.

Opération de Krönlein : L'enlèvement de la tumeur se fait facilement, guérison en quatorze jours par première intention.

L'exophtalmie a complètement disparu, mais il persiste un strabisme interne considérable, qui est corrigé plus tard par une opération.

Observation XXXV (10)

(Golowin, *Westnik Oftalmologii*, 1906.)

Endothéliome du nerf optique. — Opération de Krönlein.

O. P..., quarante ans, entre à la clinique de Moscou le

24 mars 1899. Cette malade présente un intérêt particulier grâce aux examens ophtalmoscopiques pratiquées pendant plusieurs années. Le début de l'affection remonte, en effet, à quatorze ans ; à ce moment la malade a consulté le professeur Krukow qui a constaté ce qui suit :

15 avril 1887. — OEil droit V. = 20/30, exophtalmie légère dont la malade s'est aperçue il y a un an et demi, le mouvement est limité en haut, diplopie dans le regard en haut, stase papillaire, œil gauche normal. On a prescrit de l'iodure de potassium et du bromure de sodium.

29 avril 1887. — V. = 20/30 ; champ visuel rétréci en bas, en dedans et en dehors, le reste normal.

9 septembre. — Pas de changement ; on prescrit des frictions d'onguent mercuriel.

2 mai 1888. — OEil droit V. = 20/40 ; exophtalmie de 2 ou 3 millimètres, légère diplopie ; le champ visuel est rétréci du côté temporal de 5 à 10 degrés ; l'œdème de la papille est très marqué, de couleur grise, parsemé de points jaunes clairs et brillants (cristaux de cholestérine). OEil gauche normal. Etat général bon. On diagnostique une tumeur rétro-oculaire, peut-être du nerf optique.

14 mai 1890. — OEil droit V. = 20/60 ; les mouvements du globe sont toujours limités en haut et en dehors ; l'exophtalmie a légèrement augmenté ; la papille est un peu plus claire. OEil gauche normal.

18 septembre 1891. — OEil droit V. = voit les mouvements de la main. La papille est saillante, mais pas d'une façon uniforme, elle l'est beaucoup plus en dedans qu'en dehors. L'exophtalmie est un peu plus marquée, les mouvements limités en haut, en dehors et en bas. OEil gauche normal.

23 février 1893. — Pas de changement.

29 mars 1899. — OEil droit. La peau des paupières est tendue, la conjonctive très hypérémiée avec de gros troncs veineux tortueux ; l'œil saillant de 1 centimètre et demi, légèrement dévié en bas et en dehors. Mouvements limités

de tous côtés. Cornée transparente ; les pupilles sont égales ; la pupille droite ne réagit que consensuellement. Fond d'œil = Veines de la rétine volumineuses et tortueuses, papille très saillante avec de nombreuses hémorragies et des taches pigmentaires sur le bord. La périphérie de la rétine est normale ; la réfraction déterminée à l'image droite donne : H = 2 D au niveau du bord temporal de la papille, H = 10 D au niveau du bord nasal. V. = 0. A la palpation, on sent sous la peau tendue des paupières et surtout au niveau de l'angle supéro-interne de l'orbite, une tumeur de consistance molle qui s'enfonce dans la profondeur. Pas de douleur à la pression, pas de bruit ni de pulsation. Œil gauche normal sous tous les rapports. Etat général bon. Diagnostic = tumeur du nerf optique.

2 avril 1899. — *Opération de Krönlein :* Incision cutanée suivant le procédé du Dr Wolizew. La résection de la paroi osseuse a été faite avec des ciseaux fins sans complication, la dimension du morceau est de 2 centimètres et demi dans le diamètre vertical et de 2 centimètres dans l'horizontal. Le périoste décollé a été divisé suivant le rebord supérieur du droit externe qui a été réséqué. A l'exploration de l'orbite on constate que la tumeur est fortement appliquée contre le pôle postérieur de l'œil, et recouverte d'une capsule résistante qui est la gaine externe très distendue du nerf optique. Il existe des adhérences entre la tumeur et la sclérotique, principalement du côté nasal. Après la séparation de la tumeur de la coque oculaire, elle est coupée au niveau du trou optique ; les parties de la tumeur qui se trouvent dans la profondeur de l'orbite sont enlevées par morcellement. Les tissus suspects sont extirpés ; la coupe du nerf optique au pôle postérieur et certains endroits de la sclérotique sont cautérisés, le globe est réduit dans l'orbite, le muscle droit externe suturé, l'os remis en place, les bords de la plaie cutanée suturés sans drainage. La guérison se fait par première intention. La malade quitte la clinique douze jours après l'opération dans l'état suivant :

ptosis complet; perte absolue des mouvements du globe qui a sa position normale ; la papille du nerf optique est pâle, l'œdème a disparu, la circulation dans les vaisseaux de la rétine est rétablie, les vaisseaux ont leur calibre moyen, ne sont pas sinueux, il n'y a pas de différence entre les veines et les artères. Le fond est décoloré avec plusieurs hémorragies autour de la papille.

La malade est revue trois ans après : pas de symptômes de récidive, l'état de l'œil est le même qu'à la sortie, il y a seulement une forte pigmentation du fond de l'œil avec diminution et même par endroit oblitération des vaisseaux de la rétine. La malade a refusé l'opération pour le ptosis.

D'après les renseignements communiqués par la sœur de la malade l'état est le même quatre ans après l'opération.

Observation XXXVI (11)

(Valude, *Annales d'oculistique*, 1900.)

E.-K. D..., âgé de quatre ans, entre dans mon service des Quinze-Vingts le 31 mai 1899 pour une exophtalmie directe de l'œil droit dont le début remontait à sept mois. De ce côté, il n'existait aucune vision, pas de perception lumineuse même, et la réaction pupillaire faisait défaut. L'ophtalmoscope révélait l'existence d'une stase papillaire accusée. L'examen direct de l'orbite, le toucher digital, poussé aussi loin que possible, ne permit pas de reconnaître l'existence d'une tumeur ; la ponction exploratrice resta sans résultat.

Persuadé alors de l'existence d'une tumeur solide rétro-oculaire, je pratiquai le 6 juin l'opération de Krönlein par le procédé ordinaire. Le résultat fut la découverte d'un sarcome du nerf optique, de forme ovoïde, englobant le nerf depuis son entrée dans le globe ou, plus exactement,

commençant à 1 ou 2 millimètres derrière ce point et allant jusqu'à 1/2 centimètre du trou optique.

L'opération permit d'enlever très facilement la totalité de la tumeur en respectant le globe et l'exécution en fut des plus faciles, sans la moindre perte de sang. Naturellement, tous les muscles, pris dans l'expansion profonde du néoplasme, durent être enlevés avec lui et les nerfs ciliaires réséqués en même temps.

Les suites opératoires immédiates furent des plus simples et l'enfant put sortir de mon service dix jours après l'opération Les suites éloignées sont plus intéressantes à connaître.

Novembre 1899. Six mois après. — La cornée et la conjonctive sont tout à fait insensibles. La pupille est largement dilatée.

La cornée se montre légèrement trouble à l'éclairage oblique. Dans le sixième inférieur de la cornée, il existe une infiltration superficielle grisâtre, avec de petites ulcérations à sa limite supérieure. L'épithélium semble comme macéré.

Février 1900. Neuf mois après l'opération. — La cornée, malgré sa complète insensibilité et bien que les nerfs ciliaires aient été réséqués, a recouvré sa transparence complète; il n'y a plus trace de l'infiltration précédente. La conjonctive reste également privée de sensibilité.

L'examen ophtalmoscopique fait apercevoir au fond de l'œil de vastes surfaces blanches, atrophiques, encerclées de pigment dans lesquelles la papille optique disparaît, confondue. Cet aspect est celui des sections du nerf optique dans les traumatismes orbitaires, à la suite d'un coup de revolver par exemple, ce qui est un cas assez fréquent.

Bien entendu, en raison de la résection de tous les muscles moteurs, le globe oculaire reste immobile, mais la paupière, qui retombait d'abord en un ptosis complet, se relève un peu. La hauteur de la fente palpébrale ouverte est de 3 millimètres environ.

L'œil offre un léger degré d'énophtalmie.

Il convient aussi de noter l'absence de récidive de la tumeur, un sarcome à cellules fusiformes examiné au laboratoire des Quinze-Vingts neuf mois après l'intervention. Cette constatation démontre au moins que l'opération de Krönlein permet d'enlever très complètement les néoplasmes situés au fond de l'orbite.

Observation XXXVII (12)

(Madelung, rapporté par Domela-Nieuwenhuis, *Beitr. z: Klin. Chir.*, 1900.)

Myxo-sarcome du nerf optique. — Opération de Krönlein.

C. T..., dix-huit ans, homme. Il y a quelques semaines, à la suite d'un traumatisme, le malade s'aperçut que son œil droit devenait saillant et perdait la vue.

18 janvier 1900. — Le globe droit fait une saillie de 5 à 6 millimètres, presque directement en avant. Les mouvements sont légèrement limités en dehors et en bas. L'œil est normal. Papille saillante avec des limites floues, veines volumineuses et sinueuses. V. = 0. Rien à la palpation.

6 février 1900. — *Opération de Krönlein :* On trouve le nerf optique complètement entouré par une tumeur, qui peut être libérée facilement sans blesser les tissus environnants, et sectionnée à ses deux bouts. Les deux paupières sont suturées, la guérison se fait normalement.

4 mars 1900. — La paupière supérieure est encore un peu gonflée et en ptosis complet, légère exophtalmie avec convergence. Les muscles droit externe et droit supérieur sont complètement paralysés, les autres fonctionnent bien. Petite tache cornéenne dans le cadran supéro-externe, qui provient probablement des fils de suture des paupières.

Opht. = La papille est pâle, il existe de nombreux foyers de choroïdite avec dépôt de pigments, la tension est

normale. On décide pour plus tard une opération pour améliorer la position des yeux.

Observation XXXVIII (13)

(Golowin, *Westnik Oftalmologii*, 1906.)

A. I..., quarante ans, homme. Entré à la Clinique de Moscou le 3 février 1900.

Il y a cinq ans, le malade s'est aperçu de la baisse de la vision de l'œil droit, en même temps que son œil devenait saillant. L'exophtalmie augmenta graduellement et relativement lentement; mais pendant les deux derniers mois, elle fit des progrès rapides avec des douleurs du côté de la tempe. Depuis six mois, la vision est complètement abolie.

A l'entrée, on constate que les paupières sont tendues, mais ont conservé leurs mouvements normaux; conjonctive très injectée, avec des veines gonflées et tortueuses. L'œil fait une saillie de 2 centimètres environ; les mouvements du globe sont limités de tous côtés.

La cornée est transparente, la pupille réagit très faiblement. La papille, complètement pâle, atrophiée, avec des bords flous, vaisseaux de grosseur moyenne, périphérie du fond d'œil normal. Tension légèrement augmentée, V = légère sensation de la lumière.

La palpation de l'orbite dénote la présence d'une masse molle et élastique du côté nasal, pas de pulsations ni de bruits, la pression est douloureuse, l'état général est bon,

Œil gauche normal.

Diagnostic. — Tumeur du nerf optique.

9 février 1900. — *Opération de Krönlein* (avec modification des incisions cutanées) : Il a d'abord été fait une incision demi-circulaire à concavité dirigée en arrière, suivant l'indication de Krönlein, mais seulement un peu plus courte et plus courbe; du milieu jusqu'à la commissure, on fait une seconde incision horizontale.

Les lambeaux obtenus ont été disséqués en haut et en bas, section osseuse suivant la méthode habituelle. Le droit externe a été détaché de la sclérotique. On a alors découvert une tumeur recouverte par la gaine extérieure du nerf, qui présentait par endroits des distensions kystiques d'où s'est écoulé à la ponction un liquide séro-sanguinolent. La tumeur a été détachée d'abord du globe oculaire, puis du trou optique; hémorragie assez abondante qui fut arrêtée par tamponnement. Le muscle a été suturé, l'os remis en place, la plaie cutanée fermée sans drainage; immédiatement après l'opération, quand le malade a repris sa connaissance, on a pu se rendre compte que l'œil avait conservé ses mouvements normaux dans tous les sens; pas de ptosis.

Les jours suivants, l'état est satisfaisant, sauf une légère élévation de température le soir. Le quatrième jour, apparition d'un léger œdème des paupières et de la face, l'incision horizontale est alors rouverte et l'exploration à la sonde fait écouler quelques gouttes de pus. La cavité de l'orbite est lavée à l'eau oxygénée et les paupières suturées pour protéger le globe. Il y eut une légère suppuration pendant quinze jours. Malgré la suture des paupières, le sixième jour après l'opération est apparu un petit ulcère cornéen un peu au-dessous du centre; quinze jours après se forma un léger hypopyon qui disparut rapidement. L'ulcère se cicatrisa en quatre semaines.

Dernier examen. — Deux mois après l'opération, léger œdème des paupières; la fente palpébrale s'ouvre de 5 à 6 millimètres; la position de l'œil est normale (pas d'enophtalmie), les mouvements du globe sont bons en haut et en bas, légèrement limités en dedans, nuls en dehors; la cornée légèrement trouble dans sa moitié inférieure avec quelques vaisseaux, mais pas d'ulcération; le fond peu visible, la papille atrophiée n'a pas de vaisseaux. Tonus normal.

Observation XXXIX (14)

(Jonnesco, *Congrès international de médecine*, Paris 1900, Section d'Ophtalmologie.)

Myxome du nerf optique. — Opération de Krönlein.

Enfant de cinq ans. Douleurs, perte de la vue, exophtalmie de l'œil droit depuis un an. Luxation très prononcée du bulbe.

Opération de Krönlein le 16 février 1900. — Conservation parfaite de l'œil depuis cinq mois.

La tumeur encapsulée, de la grosseur d'une petite noix, est un myxome du nerf optique.

Observation XL (15)

(Ruschaupt, *Inaugur. dissert.*, Bonn 1900.)

Gliome myxomateux dégénéré du nerf optique. Opération de Krönlein.

K... W..., quinze ans, s'aperçoit depuis six mois d'une exophtalmie survenue sans douleurs. Il y a trois mois, issue de sang et de pus par la narine droite, après quoi, diminution de l'exophtalmie, mais celle-ci se reproduit rapidement et s'accompagne d'une diminution progressive de la vision.

28 mars 1900. — Exophtalmie considérable à droite. Amaurose. Stase papillaire.

4 avril 1900. — *Opération de Krönlein :* On trouve une tumeur en forme de fuseau qui est facilement détachée, d'abord au trou optique, puis en avant, près de l'œil.

10 avril. — La cornée est trouble; mouvements complètement abolis en dehors, conservés dans les autres directions. Ptosis. Sécrétion purulente par le drain.

1er mai. — L'œil doit être enlevé à cause d'un ulcère cornéen progressif.

L'examen microscopique de la tumeur montre un gliome myxomateux dégénéré.

Observation XLI (16)

(Chevallereau et Chaillous, *Soc. Française d'Ophtalm.*, 1901.)

B... (Henri), âgé de dix-neuf ans, garçon marchand de vins, se présente le 20 août 1900 à la consultation des Quinze-Vingts, avec une exophtalmie considérable du côté gauche. Les paupières, œdématiées, arrivent à peine à recouvrir le globe de l'œil ; cependant, la mobilité du globe est restée intacte. La conjonctive est rouge, œdémateuse même au niveau du cul-de-sac inférieur ; on trouve près de la commissure externe une vascularisation plus intense et une veine volumineuse.

La pupille est dilatée, la papille blanche atrophique, avec des veines dilatées et tortueuses. La cécité est absolue.

Vers l'âge de treize ans, déjà, le malade s'est aperçu que son œil gauche était plus proéminent que l'œil droit et, en fermant ce dernier, il a constaté que la vision de l'œil gauche était presque abolie. Il y a trois ans que la vision a complètement cessé. Pendant ce temps, l'exophtalmie augmentait progressivement, le malade ne se plaint que de la saillie du globe ; il n'a aucune douleur. Il n'y a, du reste, chez lui, aucun autre antécédent pathologique qu'une fièvre typhoïde à l'âge de dix ans ; son père, sa mère, son frère sont bien portants.

Malgré cela, nous essayons pendant trois semaines un traitement antisyphilitique (frictions mercurielles et iodure de potassium) qui ne donne aucun résultat, et le 19 septembre nous pratiquons l'opération de Krönlein. Après avoir décollé le périoste et rabattu en dehors le volet

osseux, nous trouvons dans l'orbite une abondante quantité de graisse, sous laquelle nous sentons en arrière du globe une tumeur dure, irrégulière, paraissant assez limitée. Avec l'extrémité de l'index, nous séparons cette tumeur des parties qui l'entourent, puis nous sectionnons en avant et en arrière et nous l'extrayons de l'orbite. Le volet osseux est remis en place, la plaie suturée et pansée.

21 septembre. — Nous enlevons le pansement traversé par la sécrétion. La paupière supérieure est tombante ; la conjonctive forme sous les paupières deux gros bourrelets muqueux en dehors et en dedans de la cornée. L'œil est encore très saillant, aussi saillant qu'avant l'opération, sans doute à cause d'un épanchement intraorbitaire, comme nous le fait croire une ecchymose de la paupière inférieure.

26 septembre. — Nous faisons des scarifications sur les bourrelets muqueux encore saillants et nous enlevons les fils. Le poids du malade est alors de 61 kilogrammes.

1er octobre. — Le chémosis a diminué, mais l'exophtalmie persiste ; nous renouvelons les scarifications ; l'œil n'est mobile qu'en bas et en dedans. Légère douleur à la pression, au niveau de la plaie osseuse, aucune fièvre, bon appétit.

Les jours suivants, le chémosis et l'exophtalmie diminuent d'une façon rapide ; le globe devient mobile en haut et en bas ; la paupière supérieure remonte facilement. Le poids du malade passe à 63 et 64 kilogrammes. Le 19, le jeune homme s'en va en convalescence à Vincennes.

24 octobre. — Il revient nous voir avec une ulcération d'environ 5 millimètres de diamètre sur la partie externe de la cornée ; la sensibilité de cette dernière est d'ailleurs fortement diminuée.

Il n'y pas d'hypopyon. Les mouvements du globe sont faciles en bas et en dedans, beaucoup moins dans les autres directions. L'état général est d'ailleurs excellent, le malade pèse 66 kilogs.

27 octobre. — L'ulcération est en bonne voie de cica-

trisation. Le malade en sera quitte pour un léger leucome sur un œil amaurotique.

Le malade est reparti dans son département de la Haute-Vienne, et nos tentatives pour avoir de ses nouvelles ont échoué jusqu'ici.

Observation XLII (17)

(Jonnesco, Thèse de Chaillous, Paris, 1900).

Tumeur du nerf optique. — Opération de Krönlein.

A. T..., quatre ans et demi, entre dans le service du professeur Jonnesco le 25 septembre 1900. L'hiver précédent la malade a eu la fièvre typhoïde, à la suite de laquelle la mère remarqua que l'œil de l'enfant devenait proéminent, cette exophtalmie a augmenté progressivement depuis.

Actuellement, la malade est forte, pas d'affection cardiaque ni pulmonaire, le nez est un peu aplati à la base, mais la respiration nasale est normale, la malade dort la bouche fermée.

Exophtalmie très accentuée de l'œil droit, pas de frémissement, pas de battements. A la palpation, sensation d'induration rétro-oculaire. Chémosis de la conjonctive inférieure. Ulcère sur le pourtour inférieur de la cornée.

La papille est décolorée elle a des contours diffus; les vaisseaux, surtout les veines, sont tortueux et gonflés. La pupille est dilatée et n'a que le réflexe consensuel.

Les mouvements du globe oculaire sont conservés. La cornée est sensible. La vue est complètement perdue.

28 septembre. — *Opération de Krönlein :* L'incision du lambeau est faite suivant les indications de Krönlein ; elle a 10 centimètres de largeur. Après avoir récliné le volet osseux, on trouve une tumeur encapsulée, de la grosseur d'une noix, qui englobe le nerf optique. Pendant qu'on essaie de libérer et de luxer la tumeur elle se rompt ; on extrait alors les morceaux qui sont mous et pulpeux, de

couleur rouge brun. La capsule vidée, on coupe le nerf à chacune des extrémités de la tumeur. Après l'hémostase le volet osseux est remis en place et la peau suturée.

Le septième jour ablation des fils, la réunion est parfaite.

Ptosis de la paupière supérieure, qui soulevée laisse voir un globe oculaire d'aspect normal. Pupille dilatée. Le chémosis du cul-de-sac inférieur persiste.

Observation XLIII (18)

(Golowin, *Westnik Oftalmologii*, 1906.)

Tumeur du nerf optique. — Opération de Krönlein.

A. B..., femme, trente-sept ans, entrée à la clinique le 25 septembre 1900. Depuis trois ans la malade s'est aperçue de l'apparition d'une exophtalmie de l'œil gauche; la vision déjà mauvaise à ce moment a depuis complètement disparu; l'exophtalmie a augmenté graduellement jusqu'à ces derniers temps.

Œil gauche. Léger œdème des paupières; chémosis; le globe oculaire est saillant de 2 centimètres environ, déplacé en bas et en dehors; les mouvements très limités en haut, le sont moins dans les autres directions. La cornée est transparente; la pupille dilatée, ne réagit que consensuellement. Atrophie papillaire postnévritique, avec quelques légères hémorragies; les veines très augmentées de volume sont tortueuses; le reste du fond de l'œil est normal sauf deux taches foncées en bas et en dedans de la papille. V. = 0. A la palpation on sent derrière le globe et surtout en haut et en dehors une tumeur de consistance ferme; pas de pulsation.

Diagnostic = tumeur du nerf optique.

4 novembre 1900. — *Opération de Krönlein* (avec modification de l'incision cutanée): Cette dernière a été faite en

demi cercle avec la concavité tournée vers l'œil. La partie supérieure de l'incision se trouvait dans les sourcils, la partie inférieure un peu au-dessous du rebord inférieur de l'orbite et le milieu à 1 centimètre en arrière de la commissure. Sa longueur est d'environ 7 centimètres. Du milieu de cette incision, a été faite vers la tempe une incision horizontale supplémentaire de 1 à 2 centimètres. La section osseuse a été faite suivant le procédé habituel. Après la section du muscle droit externe on a découvert la tumeur qui a été coupée d'abord près du globe puis au trou optique. Après l'ablation, l'exploration digitale a montré la présence de masse résistante dans les muscles releveur de la paupière supérieure et droit supérieur qui ont été enlevés en partie. La plaie fut suturée sans drainage; la guérison se fait par première intention.

Le septième jour on a constaté la desquamation de l'épithélium au centre de la cornée puis rapidement la formation d'un petit ulcère, qui a persisté sans formation d'hypopyon pendant un mois, et a guéri au moment de la sortie de la malade. Les premiers jours après l'opération il existait du ptosis et une immobilité complète du globe.

4 décembre 1900. — La malade quitte la Clinique dans l'état suivant : ptosis, globe oculaire légèrement dévié en dehors, et seulement très légèrement mobile en bas, aucun mouvement dans les autres directions. Au centre de la cornée légère opacité à surface irrégulière à l'endroit où se trouvait l'ulcère. Papille complètement blanche; vaisseaux de la rétine de volume moyen; fond décoloré, pas de pigment.

Observation XLIV (19)

(Lankton, *Arch. of Ophtalm.* 1900.)

Six ans. Exophtalmie de l'œil gauche et impossibilité de mouvoir l'œil en dehors.

Opération de Krönlein : On trouve une tumeur kystique que l'on ponctionne, l'examen du liquide fait reconnaître du liquide céphalo-rachidien. La paroi n'est pas excisée. Guérison complète, le nerf s'est atrophié dans la suite.

Observation XLV (20)

(Chevallereau et Chaillous, *Soc. Française d'Ophtal.*, 1901.)

L'enfant Anna B..., âgée de cinq ans, nous est amenée par sa mère le 4 janvier 1901. Elle présente depuis deux ans une exophtalmie très prononcée de l'œil gauche. Le globe, repoussé directement en avant est mobile en dedans et en dehors, pas en bas, très peu en haut. L'enfant arrive assez facilement à fermer ses paupières. L'exophtalmie est complètement irréductible; d'autre part la compression et l'auscultation ne font sentir ni battements ni bruit de souffle. La conjonctive et la peau ne montrent aucune vascularisation anormale.

La pupille ne réagit pas à la lumière. La papille est blanche avec conservation des vaisseaux. L'acuité visuelle paraît faible, mais l'enfant distingue les petits objets, un canif par exemple, qu'on lui montre à 20 centimètres.

Cette enfant ne présente par ailleurs aucune anomalie, aucun antécédent pathologique. Elle ne paraît avoir jamais ni maux de tête, ni vomissements, ni fièvre. Le père et la mère sont bien portants, de même qu'un autre enfant.

Le 5 janvier, l'enfant étant chloroformée, nous pratiquons l'opération de Krönlein en faisant au niveau du bord externe de l'orbite une incision presque verticale, légèrement concave en arrière, de 3 centimètres de long. Après décollement du périoste de la paroi externe et section au ciseau et au maillet d'un triangle osseux sur la paroi externe de l'orbite, le volet osseux est renversé en dehors et l'on tombe sur une tumeur arrondie, lisse, qui paraît remplir

toute la moitié postérieure de la cavité orbitaire ; il est impossible de passer l'extrémité de l'index sur le pourtour et de sentir autre chose. La tumeur est prise dans une pince de Museux et attirée en dehors pendant qu'on sectionne lentement sur le pourtour avec l'extrémité courbe de ciseaux mousses. Cette traction avec la pince de Museux attire en même temps le globe de l'œil et, dans l'impossibilité d'arriver ainsi jusqu'aux extrémités de la tumeur sans produire d'emblée trop de dégâts, je sectionne alors artificiellement en pleine tumeur et j'en enlève ainsi d'abord à peu près la moitié. C'est un tissu mou, gélatineux, assez bien encapsulé, donnant l'aspect d'un polype muqueux des fosses nasales. Le reste de la tumeur est enlevé ensuite assez facilement avec l'extrémité de l'index, s'écoulant presque le long de la joue de l'enfant. L'orbite alors semble vide ; on sent et même on voit en arrière du globe l'extrémité du nerf optique qu'il a fallu sectionner pour enlever cette tumeur. L'œil est très facilement remis en place ainsi que le volet osseux ; on suture et on fait le pansement.

Au premier pansement le 7 janvier nous trouvons la paupière supérieure tuméfiée, un peu de chémosis, mais la plaie elle-même est en très bon état. Pas de douleur appréciable. Le gonflement de la paupière diminue peu à peu sans que la paupière arrive à se relever et le 11 janvier par exemple, après avoir enlevé les fils, nous constatons que le ptosis persiste et que les mouvements n'existent ni en haut, ni en dedans, ni en dehors, mais seulement en bas.

Le 16 janvier, au moment où l'enfant a quitté l'hôpital pour retourner dans la Haute-Saône, le ptosis était resté le même, il y avait des mouvements verticaux assez faibles et un léger mouvement en dehors.

L'aspect du fond de l'œil n'avait pas sensiblement changé.

La mère de l'enfant nous écrit à la date du 22 avril une lettre dans laquelle elle dit en substance ceci :

« Pendant les deux mois qui ont suivi son retour des Quinze-Vingts, l'œil gauche a dû rester bandé à cause du

froid; même dans une chambre chaude, l'œil devenait rouge et gros aussitôt que le pansement était enlevé. Mais depuis environ cinq semaines nous avons pu supprimer tout pansement et chaque jour alors nous avons vu du changement. L'œil est très beau, il s'ouvre très bien, il est seulement encore un peu plus petit que l'autre. »

Observation XLVI (21)

(Helbron, *Zur Krönleinschen Operation*, Berlin 1905.)

Endothéliome des gaines du nerf optique.
Opération de Krönlein.

Mathilde K.,., quarante-huit ans, a remarqué, il y a sept ans, un gonflement des deux paupières de l'œil gauche et un début d'exophtalmie, celle-ci n'était pas constante. La seule douleur était un certain tiraillement dans le côté gauche de la tête, depuis ce moment, diminution progressive de la vue.

10 avril 1901. — OEil droit normal; œil gauche complètement aveugle, exophtalmie avec déviation en dehors. Les mouvements de l'œil sont limités en haut et en bas. A la pression, on éprouve une résistance au fond de l'orbite. On ne perçoit pas de tumeur ni de pulsations. Atrophie post-névritique du nerf optique.

16 avril 1901. — *Opération de Krönlein :* On pénètre à l'intérieur de l'entonnoir musculaire en passant au-dessus du muscle droit externe; on trouve une tumeur dure qui s'étend de l'œil au trou optique et appartient au nerf. La tumeur est facilement libérée dans toute sa moitié antérieure, elle est au contraire fortement adhérente au fond et doit être dégagée aux ciseaux, elle est ensuite sectionnée à ses deux bouts.

17 avril. — Fort gonflement des deux paupières, un peu d'exophtalmie résultant d'une hémorragie rétro-oculaire. OEil immobile. Cornée insensible.

21 avril. — Diminution considérable des deux paupières. Chémosis de la conjonctive bulbaire. Un peu d'infiltration du bord inférieur de la cornée.

25 avril. — L'infiltration de la cornée a disparu.

2 mai. — Les deux paupières sont complètement normales, le chémosis a beaucoup diminué. L'œil est toujours immobile, la cornée insensible.

Opht. = Rétine anémiée, donnant l'image de l'embolie de l'artère centrale.

Dans les mois suivants, la malade est revue. L'exophtalmie a disparu. Les mouvements se montrent de nouveau en dedans et en haut, mais ils sont toujours abolis en dehors et en bas. Ptosis.

L'anesthésie de la cornée diminue peu à peu en dehors et en bas, mais subsiste ailleurs. L'œil reste sain et de volume normal. A la fin de 1904, il n'y a point de récidive.

En mars 1905, la malade se présente avec une récidive locale. On propose l'exentération de l'orbite qui est refusée.

Observation XLVII (22)

(Helbron, *Zur Krönleinschen Operation*, Berlin, 1905.)

Marthe B,.., treize ans, remarque depuis environ trois ans une saillie de plus en plus marquée de l'œil gauche ; jamais de douleur ni d'inflammation.

16 juin 1901. — Œil droit normal ; œil gauche : amaurose complète,

Opht. = Atrophie du nerf optique.

Forte exophtalmie en avant et en dehors, l'œil est complètement immobile ; à l'essai de réduction, on sent derrière le bulbe une forte résistance, mais aucune tumeur à la palpation. Les réactions de la pupille sont nulles ; mydriase ; tension normale, point de bruits ni de pulsations.

Diagnostic : Tumeur du nerf optique.

15 juin 1901. — *Opération de Krönlein :* On sent immédiatement dans l'orbite une grosse tumeur dure qui se trouve dans l'entonnoir musculaire ; elle appartient au nerf et remplit presque complètement l'orbite. Fortement adhérente au toit orbitaire, elle s'étend de l'œil au trou optique, l'enlèvement de la tumeur fut difficile. Après l'extirpation, il existe encore dans la profondeur des fragments de tumeur au niveau du trou optique.

23 juillet. — La plaie est cicatrisée. La cornée est intacte mais complètement insensible ainsi que la conjonctive ; les vaisseaux de la rétine contiennent une mince colonne sanguine, encore un peu d'exophtalmie, probablement par hémorragie.

1er décembre. — Renvoi, ptosis ; immobilité presque complète en dehors, moindre en haut et en bas, en dedans mobilité parfaite, plus d'exophtalmie ; cornée encore insensible.

La malade n'a pas été revue ; une lettre de sa mère dit que l'œil est resté sain, il est mobile mais ne s'ouvre pas autant que l'autre, il est en outre un peu plus petit.

Observation XLVIII (23)

(Pagenstecher, *v. Graefe's Achiv. f. Ophtalm.* 1902, t. LIV.)

Sarcome du nerf optique. — Opération de Krönlein.

Enfant de cinq ans. Sa mère s'aperçoit d'une saillie de l'œil gauche depuis cinq semaines.

15 mars 1901. — Exophtalmie gauche très marquée. Mouvements normaux, pas de diplopie : réaction directe de la pupille diminuée ; papillite marquée : V = 6/24.

On ne sent pas de tumeur à la palpation.

14 juin 1901. — L'exophtalmie a encore augmenté : V = compte les doigts à 4 mètres.

15 juin 1901. — *Opération de Krönlein:* On trouve facilement la tumeur, le nerf est coupé près de l'œil, puis au fond de l'orbite, mais à ce niveau, on ne peut enlever toutes les masses néoplasiques, le muscle droit externe qu'on avait été obligé de couper est suturé.

6 juillet 1901. — Bonne guérison. Ptosis complet. Le globe est complètement immobile et insensible, mais la sensibilité des paupières est conservée. Il existe un trouble cornéen dans toute la partie qui correspond à la fente palpébrale.

Plus tard, il existe encore un peu de kératite, le ptosis est amélioré. Les muscles droits inférieur et supérieur fonctionnent mal. Encore un peu d'exophtalmie.

Observation XLIX (24)

(Golowin, *Westnik Oftalmologii*, 1906.)

D. K..., trente-cinq ans, femme, entre à la clinique fin juin 1900. L'exophtalmie a été constatée par la malade il y a deux ans et demi; à ce moment, baisse de la vision, qui est complètement perdue depuis un an; l'exophtalmie a augmenté progressivement; cependant la malade raconte que, de temps en temps, le globe faisait saillie davantage, après quoi se voyait une certaine amélioration.

Œil droit : La fente palpébrale est largement ouverte; la conjonctive est légèrement injectée; exophtalmie d'environ 1 cm. 1/2 en bas et en dehors. Les mouvements sont normaux, seulement un peu limités en dedans; la cornée est transparente; la pupille légèrement dilatée, sans réaction. Opht. = On constate de l'œdème de la papille en voie d'atrophie, les veines sont dilatées et tortueuses, la périphérie du fond est normale. V = 0. Tonus normal. A la palpation, on constate derrière le globe oculaire une tumeur de consistance molle, presque fluctuante, on la sent surtout en haut et en dedans; état général bon.

Diagnostic : Au premier examen, sans ophtalmoscope, on a supposé un kyste ayant pour point de départ le sinus frontal ou le labyrinthe, après un deuxième examen plus détaillé, on a diagnostiqué une tumeur du nerf optique.

2 juillet 1901. — *Opération de Krönlein :* Avec la modification des incisions cutanées comme dans l'observation 18, mais sans section horizontale supplémentaire. Après la section du droit externe, on a constaté la présence d'une tumeur recouverte de la gaine lisse du nerf optique. Dans un point, on sentait une fluctuation nette et, à la ponction, il s'est écoulé un liquide séreux de couleur jaunâtre. La tumeur a été coupée d'abord près du trou optique, puis près du globe ; hémorragie minime ; le muscle a été suturé ; l'os remis à sa place ; la plaie cutanée suturée sans drainage ; les paupières suturées temporairement ; résultat postopératoire bon.

Au quatrième jour, à l'ablation de la première suture dans la partie inférieure de l'incision, on a constaté la dissociation des bords de la plaie et il s'est écoulé de l'orbite plusieurs gouttes d'un liquide transparent jaunâtre, comme celui qui était apparu à la ponction de la tumeur. L'écoulement de ce liquide sans le moindre mélange de pus dura quatre jours, puis l'ouverture cutanée se referma.

Douze jours après l'opération, la malade est sortie de l'hôpital dans l'état suivant : La fente palpébrale s'ouvre bien, le globe est déplacé en dehors, son mouvement est légèrement limité du côté externe, dans les autres directions il est normal. La cornée est transparente, la pupille dilatée, la papille aplatie, blanche ; les vaisseaux de la rétine très peu remplis de sang ; le reste du fond de l'œil décoloré.

Au dernier examen fait dix mois après l'opération, l'état est stationnaire ; le résultat de l'opération fut absolument bon au point de vue esthétique. Le seul défaut est un strabisme externe, qui aurait pu être corrigé par une ténotomie que la malade refusa. D'après les dernières nouvelles,

reçues au mois de décembre 1902, l'œil est en excellent état, aucun signe de récidive.

Observation L (25)

(Pockley, *Arch. of. Ophtalmol.*, mars 1902.)

Sarcome du nerf optique. — Opération de Krönlein. Ablation avec conservation de la vision.

Daniel D..., treize ans, depuis huit mois environ, les parents ont remarqué une exophtalmie de l'œil gauche; aucune inflammation, aucun traumatisme.

A l'examen : exophtalmie directe ; aucune diminution des mouvements; pas de diplopie ; pupilles normales, tension normale. V = 5/12 ; légère névrite optique. A la palpation, sensation de résistance dans l'angle supéro-interne de l'orbite. Œil droit, vision normale.

On fait le diagnostic de tumeur rétrobulbaire située dans le cône musculaire et comprimant un peu le nerf optique sans l'avoir envahi.

10 septembre 1901. — *Opération de Krönlein :* Pour les incisions osseuses, une petite scie circulaire montée sur un tour de dentiste rendit grand service ; il ne fut pas nécessaire de couper le muscle droit externe. La tumeur trouvée est attachée à la face externe des gaines sur un pouce de leur longueur et se détache facilement; durée totale de l'opération trente-cinq minutes.

L'œil revint à sa place immédiatement. Il y eut un léger œdème des paupières pendant quelques jours. Le malade fut présenté à une Société dix-sept jours après l'opération. L'œil est en bonne position, il y a un peu de diplopie dans les mouvements extrêmes en dehors, mais elle n'est mise en évidence qu'au moyen d'une bougie et d'un verre coloré. Il y a encore un peu de névrite optique, mais la vision est de 5/12 comme avant l'opération.

Sarcomes à cellules rondes.

Observation LI (26)

(Franke, *Arch. für Augenh.*, t. XLVII, 1903.)

Tumeur du nerf optique. — Opération de Krönlein.

Femme de trente-sept ans, pendant une grossesse, fut aveugle de l'œil droit pendant sept mois ; bientôt après, on remarque un commencement d'exophtalmie de cet œil. Au début de 1901, pendant une nouvelle grossesse, survint une augmentation de l'exophtalmie.

11 novembre 1901. — Environ trois semaines après l'accouchement. Œil droit est saillant d'environ 7 millimètres dans l'axe de l'orbite ; mouvements abolis presque de tous côtés, surtout en haut. Atrophie du nerf optique. Amaurose.

Diagnostic : Tumeur probable du nerf optique.

18 novembre. — La radiographie montre la tumeur dans l'orbite.

7 décembre. — *Opération de Krönlein :* On trouve une volumineuse tumeur occupant l'entonnoir musculaire. L'extraction fut très difficile ; la tumeur commençant près de l'œil remplissait presque complètement toute la partie postérieure de l'orbite, et avait déjà usé l'os en dedans du trou optique. On dut couper tous les muscles à leur origine au fond de l'orbite.

Guérison par première intention. Tous les muscles de l'œil sont paralysés.

Plus tard, exophtalmie d'environ 4 millimètres. Anesthésie complète de l'œil et des parties de la peau qui sont innervées par le nerf sus-orbitaire.

Trente-trois mois après l'opération, il n'y a aucune récidive ; il persiste une légère exophtalmie et l'état général est excellent.

L'examen de la tumeur fait penser aux psamomes.

Observation LII (27)

(Kuhnt, *Deutsche med. Wochenschr.*, 1901).

Enlève chez une femme une tumeur du nerf optique par la méthode de Krönlein. Quelques mois après l'œil était normal.

Observation LIII (28)

(Scheffels, *7e Versamml. rheinisch-westfal. Augenarzte in Koln*, 16 février 1902).

Myxo-sarcome du nerf optique. — Opération de Krönlein.

Jeune fille de douze ans, qui s'aperçut pour la première fois, à l'âge de six ans, d'une diminution de la vue et d'un début d'exophtalmie.

L'atrophie du nerf optique est complète et l'exophtalmie était au moment de l'opération de 14 millimètres.

3 janvier 1902. — *Opération de Krönlein :* On trouve une volumineuse tumeur dans l'entonnoir musculaire ; elle est enlevée facilement jusqu'au trou optique. Une heure après l'opération, hémorragie qui pousse l'œil en avant.

Quatorze jours après, il se déclare une kératite à hypopyon avec anesthésie de la cornée. La kératite guérit en quelques jours, la sensibilité de la cornée revient peu à peu.

Bien que l'on ait trouvé le nerf encore malade au niveau du trou optique qui était élargi l'auteur espère une guérison complète.

Quelques mois après l'opération la situation de l'œil est normale, mais les mouvements sont défectueux en dedans et en dehors, léger ptosis.

Observation LIV (29)

(Helbron, *Zur Krönleinschen Operation*, Berlin, 1905).

O. J..., dix-huit ans, homme. Depuis le mois d'août 1900 exophtalmie de l'œil gauche avec diminution rapide de la vision.

1er mai 1902. — Le malade ne peut plus distinguer les objets, l'exophtalmie est très marquée avec conservation des mouvements dans tous les sens, la réduction de l'œil n'est pas possible, on sent une résistance dans la profondeur, mais on ne sent pas de tumeur, même en explorant très profondément avec le doigt.

5 mai. — *Opération de Krönlein :* On passe au-dessus du muscle droit externe. Les tissus de l'orbite sont presque complètement atrophiés.

On atteint très facilement une tumeur bleuâtre à parois lisses, qui s'étend de l'œil au trou optique ; dans sa partie antérieure, on la sépare facilement des tissus environnants, mais au fond de l'orbite elle est très adhérente aux muscles.

Pendant l'extirpation les parois de la tumeur se déchirent et on est obligé de l'enlever par morcellement.

Après l'extirpation on est obligé d'enlever une partie des muscles.

En palpant le trou optique on s'aperçoit qu'il est élargi et qu'il contient encore des prolongements de tumeur qu'on ne peut atteindre.

Guérison par première intention.

Huit jours après, ptosis complet, anesthésie de la cornée et de la conjonctive. Les vaisseaux de la rétine sont très amincis.

Paralysie complète du droit externe et du droit supérieur.

Paralysie partielle des autres muscles de l'œil. Un peu d'exophtalmie.

Dans la suite il n'y eut aucune complication du côté de la cornée; les paralysies des muscles ne rétrocèdent qu'en partie, l'exophtalmie disparaît et fait place à une position normale de l'œil.

23 avril 1903. — Ptosis complet, strabisme convergent très marqué.

Paralysie des muscles droit externe et droit supérieur, paresse du droit inférieur, l'anesthésie de la cornée a disparu.

La papille est complètement blanche, les vaisseaux de la rétine sont très amincis.

Opération du ptosis suivant la méthode de Hess.

Recul du muscle droit interne et avancement du droit externe; ce dernier muscle fut trouvé complètement atrophié et adhérent à la paroi orbitaire externe.

L'effet de l'opération du strabisme fut bon, mais les paralysies musculaires n'ont naturellement pas disparu.

Il n'y a pas trace de récidive.

Observation LV (30).

(Schmidt-Rimpler, *Munchener Med. Woch.* 1904, I, 412).

Myxo-sarcome du nerf optique. — Opération de Krönlein.

Petite fille de cinq ans, fut reçue en octobre 1902 pour une exophtalmie de l'œil gauche en dehors et en bas, l'œil fait une saillie de 12 millimètres, les mouvements sont limités en bas. Les petits objets peuvent encore être reconnus. Œdème de la papille, vaisseaux élargis. Bonne réaction pupillaire.

Opération de Krönlein le 10 novembre 1902. — Sous la direction du doigt, le nerf optique épaissi est coupé derrière le bulbe et vers le fond de l'orbite aussi loin que son épaississement pouvait se sentir. On enlève un morceau de 3 centimètres de long.

La guérison après l'opération ne fut pas tout à fait normale, il y eut un peu de fièvre et du gonflement des paupières. On fut obligé de placer un drain. La fièvre tomba, mais il sortit du pus encore pendant une semaine. Avec le stylet on arrive sur un os dénudé. Ulcération de la partie inférieure de la cornée.

2 décembre 1902. — La malade sort, la plaie n'est pas cicatrisée, l'œil est un peu saillant.

1904. — La paupière est l'œil se meuvent librement, les mouvements sont seulement un peu limités en bas.

On ne reconnaît pas la papille, il existe à sa place une surface blanche parsemée de taches pigmentées sans vaisseaux. Plus périphériquement il existe des points normalement rouges avec plaques de pigments.

La tension est un peu moindre qu'à droite. Cicatrice adhérente.

Myxo-sarcome du nerf optique.

Observation LVI (31)

(Helbron, *Zur Krönleinschen Opération*, Berlin 1905).

Hedwige G..., trois ans, bonne santé habituelle; exophtalmie de l'œil droit depuis un an environ. Point de douleur ni d'inflammation.

21 novembre 1902 — OEil gauche normal; œil droit, exophtalmie directe de 15 à 18 millimètres; mouvements du globe libres de tous côtés. Ectropion de la paupière inférieure. A la pression on sent une fort résistance au fond de l'orbite; la tumeur n'est pas palpable. Cornée normale; mydriase maxima. Pupille sans réaction.

Opht. = papilles très saillantes, probablement amaurose complète; point de pulsations ni de bruits.

Diagnostic : Tumeur du nerf optique.

25 novembre 1902. — *Opération de Krönlein:* On arrive avec facilité, en passant au-dessous du muscle droit externe,

sur une tumeur de la grosseur d'un œuf de pigeon qui se trouve en dedans de l'entonnoir musculaire, et qui s'étend de l'œil au trou optique. L'extirpation est très difficile et ne se laisse faire qu'en blessant les muscles. Peu de sang. Reposition du lambeau ; suture, pansement.

30 novembre 1902. — Guérison par première intention. Enlèvement des fils. L'exophtalmie a disparu. Anesthésie de la cornée ; ptosis ; l'œil est immobile.

10 décembre 1902. — La cornée est toujours insensible et l'œil immobile.

20 décembre 1902. — Œil toujours immobile, ptosis ; cornée intacte.

La malade quitte l'hopital.

Elle ne s'est plus représentée. D'après une lettre du père du 30 mai 1904 elle va bien. Elle peut lever la paupière supérieure. Les mouvements de l'œil existent peu. Cette lettre un peu inexacte dit en outre que la partie supérieure de la cornée est claire, mais « pâle » dans la partie inférieure. Il s'agit probablement d'une kératite neuroparalytique qui s'est produite après la sortie de la malade. Point d'exophtalmie.

Observation LVII (32)

(Santucci, *Annali di Otalmologia*, 1905.)

Endothéliome du nerf optique. — Opération de Krönlein.

M. G..., six ans, les parents ont remarqué depuis un temps qu'ils ne peuvent préviser que l'œil droit est dévié. La vue diminua peu à peu jusqu'à disparition complète.

26 février 1903. — Œil droit. Très légère exophtalmie avec déviation vers le bord externe, la vision est complètement abolie. Le globe ne peut être réduit, il est peu douloureux à la pression. Œdème de la papille.

26 juillet. — Exophtalmie beaucoup plus marquée, tou-

jours accompagnée de déviation externe ; œdème papillaire très marqué.

Opération. : On fait deux incisions cutanées, l'une curviligne, parallèle au bord externe de l'orbite, l'autre transversale correspondante à l'arcade zygomatique. Sections osseuses.

L'exploration de l'orbite permet de sentir une tumeur occupant la partie moyenne de la portion orbitaire du nerf. Elle est isolée facilement, et le nerf sectionné vers l'œil et à quelques millimètres du trou optique.

La guérison se fait par première intention. Le globe conserve sa forme; la cornée reste transparente. Presque pas de mobilité et ptosis ; nombreuses hémorragies rétiniennes irrégulières et diffuses.

Un an plus tard, léger ptosis, l'œil a conservé son volume et sa coloration normale. Pas de différence de tension en comparaison avec le côté sain ; légère énophtalmie ; immobilité presque complète sauf un très léger mouvement en dehors ; cornée normale ; milieu transparent.

Observation LVIII (33)

(Werner, *Opht. Soc. of the U. K. — Opht. Review*, 1903, p. 98.)

Sarcome du nerf optique. — Opération de Krönlein.

Femme de quarante-cinq ans ; saillie de l'œil gauche depuis douze mois environ, avec légère déviation en dehors. Les mouvements sont normaux ; la vue est réduite à la perception lumineuse. Papille blanche.

Opération de Krönlein : Grosse tumeur qui est située à la partie inférieure du nerf. On enlève le nerf et la tumeur.

Guérison rapide. Léger ptosis.

Observation LIX (34)

(Helbron, *Zur Krönleinschen Operation*, Berlin, 1905.)

Tumeur du nerf optique. — Opération de Krönlein. Ablation avec conservation de la vision.

Anna W..., vingt-neuf ans, s'aperçoit depuis un an d'une saillie de l'œil droit; il n'y a pas de douleur, simplement une diminution de la vue.

28 octobre 1904. — Œil gauche, astigmatisme hypermétropique.

Œil droit fortement poussé en avant et aussi un peu en bas et en dedans. La réduction est impossible et la pression fait sentir une forte résistance au fond de l'orbite. A la palpation, on sent une tuméfaction entre le bord supéro-externe de l'orbite et l'œil.

L'auscultation est négative. Pas d'augmentation de l'exophtalmie en penchant la tête en avant. Les mouvements de l'œil sont très limités de tous côtés, diplopie. La limitation des mouvements est surtout marquée en bas; elle l'est moins en dehors et en dedans et présente son minimum en haut. L'œil est, d'autre part, normal.

Opht. = Début de stase papillaire.

R = + 3 D. V = 1/6.

Le champ visuel et la vision des couleurs sont normaux.

Diagnostic. — Tumeur de la gaine du nerf optique.

31 octobre. — *Opération de Krönlein* : On avait d'abord l'intention, si possible, de détacher la tumeur de la gaine du nerf sans toucher à celui-ci et en réservant ses fonctions.

Après la résection temporaire des os et en entrant dans l'orbite au-dessus du muscle droit externe, il se présente de suite une grosse tumeur encapsulée du volume d'une prune. La tumeur occupait toute la portion orbitaire du nerf optique en haut en dehors, mais le doigt trouve le

nerf normal en bas et en dedans. D'abord, la partie antérieure de la tumeur fut détachée du nerf avec des instruments mousses; mais à cause de la grosseur de la tumeur, la même manœuvre n'est pas possible pour la partie du fond, sans tirer le nerf; aussi, pour gagner de l'espace, la partie antérieure de la tumeur fut d'abord extirpée; on réussit ensuite plus facilement à enlever la partie postérieure. Il n'y a pas de blessure musculaire, pas d'hémorragie.

3 novembre. — Guérison normale, un peu d'énophtalmie.

10 novembre. — La plaie est bien cicatrisée, cornée insensible, la pupille dilatée au maximum.

14 novembre. — Renvoi. Un peu de ptosis, œil complètement insensible, mouvements défectueux en dehors et en dedans. Pupille de largeur normale, réagissant bien; pas de diplopie.

V = 1/3 avec sph. + 1 D. Cyl. + 2 D.

La malade est revue le 27 avril 1905. Un peu d'énophtalmie; l'œil est très droit, les mouvements se font bien dans toutes les directions, ils sont seulement un peu limités en bas; pas de diplopie. Cornée sensible.

Opht. = La stase papillaire a disparu, papille un peu pâle.

Observation LX (35)

(Van Lint, *Société clinique des Hôpitaux de Bruxelles*, 10 février 1906.)

Myxo-sarcome du nerf optique. — Opération de Krönlein.

Présentation d'une jeune malade de quatorze ans qui s'est plaint, il y a trois mois, d'une diminution de la vision de l'œil droit, avec exophtalmie, sans la moindre douleur.

Actuellement, projection directe en avant du globe, avec

légère tendance à la divergence ; mouvements assez faciles dans tous les sens, sauf en haut ; œdème de la papille.

Opération de Krönlein suivie de suture des paupières. Cornée insensible.

Huit jours après, la papille ne se reconnaît qu'à la réunion des veines dilatées ; rétine blanc verdâtre et œdématiée ; le globe a sa forme et son volume normal.

Myxo-sarcome, donc pronostic favorable.

A ces trente-cinq observations, nous ajouterons trois cas dont il est fait mention dans le cours de la discussion qui a suivi la présentation du cinquième malade de Golowin à la Société de Médecine de Moscou (Lolkow, Peunow, Ewetzky). Mais nous possédons sur eux des renseignements trop insuffisants pour en parler plus longuement.

Enfin, nous citerons les trois cas de Chambers, Emmanuel et Tchistjakow dans lesquels l'opération de Klönlein ayant été faite, on fut cependant conduit à sacrifier l'œil dans le cours de l'intervention, soit à cause du volume trop considérable de la tumeur, soit dans la crainte des récidives.

Nous nous bornerons donc à étudier les résultats des trente-cinq cas que nous rapportons.

Si les résultats immédiats de l'opération de Krönlein sont meilleurs que ceux de l'opération de Knapp, il faut en voir la principale raison dans ce fait qu'elle ne fut pas pratiquée avant la période antiseptique, où l'on avait si souvent à déplorer des morts par méningite dans les jours qui suivaient l'opération.

Nous avons suffisamment insisté au chapitre précé-

dent sur le pronostic général pour n'avoir pas à y revenir. Nous nous contenterons de rappeler ici, qu'il n'y a, avec l'opération de Krönlein, qu'un cas de mort, vingt-sept jours après l'opération (Braunschweig, obs. 1) par envahissement intracranien, mais il s'agissait d'un malade qui présentait déjà auparavant des signes non douteux de tumeur cérébrale.

Un seul cas de récidive est à signaler (Helbron, obs. 21) ; il s'est produit quatre ans après l'opération ; au moment où le malade est revu il n'existe que des signes de récidive locale dans l'orbite ; une exentération aurait pu à ce moment donner encore un résultat durable, mais le patient refusa de s'y soumettre.

Par contre, dans six cas où l'ablation de la tumeur fut faite incomplètement, le néoplasme ayant déjà pénétré dans le trou optique, il n'y eut pas de récidive, au moins chez 3 d'entre eux qui furent revus deux ans et demi, un an et six mois plus tard. Les autres ne furent pas revus.

Enfin l'opération est encore d'application trop récente pour que l'on puisse trouver des survies considérables. Les plus longues sont de cinq ans (obs. 2) quatre ans (obs. 7 et 10) et deux ans et demi (obs. 26).

Comme nous l'avons fait pour l'opération de Knapp, nous étudierons ici les résultats immédiats et les résultats éloignés.

Résultats immédiats. — Les suites opératoires sont, d'une façon générale, bien meilleures que dans l'opération de Knapp. L'hémostase se fait beaucoup plus facilement à travers une voie d'accès plus large, et l'on

ne trouve mentionné que 3 fois la production d'une hémorragie rétro-bulbaire post-opératoire. Dans le cas d'Ellinger (obs. 5) elle n'entraîna aucun accident et l'œil est en bon état dix-huit mois plus tard. Le malade de Scheffels (obs. 28) eut de ce fait un ulcère de la cornée avec hypopyon qui guérit du reste en laissant simplement un leucome. Celui de Chevallereau (obs. 16) eut un petit ulcère cornéen qui se cicatrisa rapidement.

Les lésions cornéennes qui, nous l'avons vu étaient presque la règle dans l'opération de Knapp, sont ici beaucoup moins fréquentes et surtout beaucoup moins graves.

Dans 27 observations il n'est pas fait mention de l'état de la cornée et, dans plusieurs d'entre elles il est dit simplement que la guérison se fit sans incident. Dans 11 cas seulement nous trouvons mentionnées des altérations cornéennes, dans les observations 2, 5 et 23 il n'y a qu'un trouble parachymenteux de la cornée sans ulcère, et qui disparaît rapidement.

Dans tous les autres cas il s'est produit des ulcères; mais ils sont en général sans gravité, se cicatrisent rapidement et semblent dus souvent au contact des fils de la blépharorraphie avec la cornée.

Chez cinq malades seulement il y eut des troubles graves (ulcère étendu avec hypopion); ce sont les observations 13, 15 et 28.

Le malade de Golowin (obs. 13) avait eu quatre jours après l'opération un peu d'infection de la cavité rétro-bulbaire qui avait nécessité la réouverture de la plaie et le drainage, les paupières avaient été suturées, l'ul-

cère eut peu de gravité et guérit en quatre semaines.

Dans le cas de Ruschaupt (obs. 15), la cause de la lésion cornéenne doit être également rapportée à une suppuration rétro-bulbaire, mais le résultat fut moins satisfaisant, et l'on fut conduit à l'énucléation à cause de l'allure progressive de l'ulcération. C'est la seule énucléation que nous ayons à mentionner. Le troisième cas est celui de Scheffels (obs. 28) dans lequel la kératite guérit en quelques jours; on peut incriminer ici l'hémorragie rétro-bulbaire.

Enfin, nous mentionnerons le cas de Helbron (obs. 30) qui fut perdu de vue un mois après l'opération; mais d'après des renseignements donnés par lettre, il y aurait eu une inflammation de la cornée quelques semaines après la sortie de l'hôpital. Heilbron pense à une kératite neuro-paralytique qui a du reste guéri assez rapidement.

Il est au sujet de l'état de la cornée un point intéressant à signaler; c'est la constance avec laquelle on trouve cette membrane insensible chaque fois que la recherche de cette anesthésie a été pratiquée.

Ce fait s'explique du reste facilement, si l'on songe que la section du nerf optique près de l'œil entraîne fatalement la section des nerfs ciliaires qui lui sont accolés. Il est alors logique de mettre les altérations cornéennes, que l'on observe quelquefois dans les suites opératoires, sur le compte de simples troubles trophiques. Ces lésions consisteront en une simple infiltration parenchymateuse de la cornée, quand d'autres causes ne viendront pas s'ajouter au défaut d'innervation pour déterminer des lésions plus graves. Il est évi-

dent, en effet, que sur cette membrane complètement anesthésiée, le moindre frottement déterminé soit par le fil de la suture des paupières, soit par le pansement quand une hémorragie ou un épanchement purulent rétro-bulbaire poussera l'œil en avant, déterminera une kératite qui pourra être grosse de conséquences.

Cette anesthésie cornéenne, avons nous dit, est à peu près constante immédiatement après l'opération ; elle est en général complète et occupe même quelquefois une partie de la conjonctive. Elle diminue en général assez rapidement dans les quelques semaines qui suivent. Dans certains cas cependant, il en est encore fait mention six mois plus tard.

Enfin, dans quelques cas, elle n'occupe pas toute la cornée. C'est ainsi que, dans une observation de Braunschweig (obs. 2), cette membrane était encore sensible dans le cadran inféro-interne. On est alors en droit de supposer que quelques nerfs ciliaires correspondant à ce segment de la cornée avaient été épargnés.

Résultats éloignés. — Ceux-ci porteront sur 33 cas, en défalquant le cas de mort et l'œil énucléé. Mais nous ferons remarquer que, dans les observations 5, 17, 22, 23, 27 et 35, les malades sont perdus de vue rapidement.

Nous venons de voir que, si on observe quelquefois après l'opération de Krönlein des lésions cornéennes, elles n'ont entraîné qu'une seule fois la perte de l'œil. Dans tous les cas elles ont guéri plus ou moins rapidement laissant seulement un leucome dans les deux cas les plus graves.

Dans aucune observation, et la majorité des malades a été suivi un temps suffisant, dépassant souvent plusieurs mois, nous ne trouvons signalée la diminution de tension et de volume de l'œil, comme nous l'avons observé si souvent après l'opération de Knapp. Nous croyons devoir rappeler ici que la raison en est, selon nous, dans ce fait que celle-ci nécessite la suppression, non seulement des voies nutritives postérieures de l'œil (artères ciliaires postérieures longues et courtes), mais aussi des voies antérieures (artères ciliaires antérieures) qui sont toujours respectées dans l'opération de Krönlein.

Mais si les résultats définitifs sont infiniment meilleurs par la résection osseuse quand on considère l'œil lui-même, il n'en est plus de même quand on étudie sa situation et ses mouvements.

Toutes les observations sauf quatre (obs. 6, 15, 19, 27). nous donnent des renseignements sur la motilité de l'œil et de la paupière supérieure plus ou moins longtemps après l'opération.

Presque toutes les observations font mention d'une immobilité complète dans les jours qui suivent l'intervention, nous verrons que le plus souvent certains muscles, mais bien rarement tous, reprennent dans la suite tout ou partie de leurs fonctions. Nous envisagerons successivement à ce point de vue la paupière et le globe de l'œil.

Paupière supérieure. — Le ptosis est noté dans 18 cas à des degrés divers. Il est encore complet, et tout mouvement pour découvrir l'œil est complètement impossible, dans les cas suivants aux dates indiquées.

Obs. 10 (Golowin) quatre ans après l'opération (le malade a refusé de se laisser opérer).
— 12 (Madelung) un mois après l'opération.
— 18 (Golowin) un mois après.
— 21 (Helbron) quelques mois après.
— 22 (id.) six mois après.
— 29 (id.) onze mois après (il est corrigé par une opération).

Nous n'avons mentionné ici que les cas qui avaient été suivis au moins un mois ; car dans beaucoup d'autres le ptosis était également complet, mais le malade fut perdu de vue quinze jours après son opération, comme c'est le cas pour l'observation 7. Nous supposons alors pour ces cas une amélioration ultérieure qui se produit souvent comme nous allons le voir. Il est du reste fort possible aussi, que les deux cas cités plus haut (12 et 13), qui n'ont été suivis qu'un mois, aient subi dans la suite une sensible amélioration.

Dans les cas suivants, il existe en effet un ptosis complet qui, sans disparaître toujours complètement, s'améliore beaucoup dans les mois qui suivent.

Obs. 4 (Axenfeld) quatre mois : ptosis presque guéri.
— 11 (Valude) six mois : ptosis s'améliore.
— 16 (Chevallereau et Chaillous) un mois : la paupière remonte facilement.
— 20 (Chevallereau et Chaillous) trois mois : l'œil s'ouvre bien.
— 23 (Pagenstecher) plus tard le ptosis s'améliore.
— 31 (Helbron) dix huit mois : la paupière supérieure se lève.
— 32 (Santucci) un an : léger ptosis.

Enfin dans les observations 7, 28, 33 et 34 on mentionne simplement un ptosis léger.

Au total dans 18 cas, on note un ptosis plus ou moins marqué qui reste complet au moins un mois après l'opération chez six malades, et ne fait que s'améliorer sans disparaître complètement chez la plupart des autres.

Globe de l'œil. — L'état de la motilité et de la situation du globe est noté dans 23 cas; dix observations ne contiennent à ce sujet aucun renseignement.

Dans une première catégorie comprenant 10 cas, il existe une immobilité absolue de l'œil persistant encore plusieurs mois après l'opération. Mais parmi ces 10 cas, il est à noter que pour cinq d'entre eux (obs. 11, 18, 27, 29 et 31) on avait été amené au cours de l'opération à réséquer une certaine quantité de muscle, soit à cause du volume de la tumeur, soit à cause des adhérences.

Dans les cinq autres cas (obs 10, 20, 21, 22 et 23) si l'immobilité n'est pas absolument complète, l'observation ne mentionne que de très légers mouvements dans une seule direction, c'est pour cette raison que nous les classons ici.

Dans une deuxième catégorie, qui comprend 13 cas, il n'y a qu'une limitation des mouvements dans une ou plusieurs directions. On peut les répartir de la façon suivante.

Mouvements limités ou abolis en dedans : obs. 2, 4, 13 et 28.

Mouvements limités ou abolis en dehors : obs. 5, 12, 13, 16 et 28.

Mouvements ne se font bien qu'en bas : obs. 7.

Mouvements limités en bas : obs. 30 et 34.

Strabisme externe : obs. 24.

Strabisme interne : obs. 3 et 9.

Il n'est noté que trois cas de strabisme ; mais il faut conclure que comme il s'agit de strabisme paralytique les mouvements sont abolis dans le sens opposé ; et que d'autre part partout où l'on trouve noté une limitation ou une abolition des mouvements dans un sens, il doit y avoir déviation du globe occulaire du côté opposé.

Dans plusieurs cas on a tenté de remédier à la déviation par une intervention sur les muscles, et on aurait pu le faire plus souvent peut-être. Mais si on peut supprimer ainsi le strabisme on ne fait rien contre les paralysies.

Il n'existe enfin que deux cas dans lesquels les mouvements ont été bien conservés ; ce sont les observations de Ellinger (8) et de Pockley (25). Dans cette dernière il y avait conservation de la vision et le malade n'avaitpas de diplopie.

Au total : sur 33 cas, nous trouvons 23 fois une limitation ou une abolition des mouvements du globe et deux fois seulement l'intégrité complète. Si nous considérons comme bonsles dix cas dans lesquels on ne parle pas de la motilité, cela nous donne encore 69, 3 o/o de troubles moteurs.

Conservation de la vision. — Enfin, nous mentionnerons, pour terminer l'étude de l'opération de Krönlein, les trois cas dans lequels il y eut conversation de la vision.

Nous avons vu que le cas de Critchett, qui est rap-

porté par tous les auteurs comme tumeur du nerf optique extirpée avec conversation de l'œil et de la vision, n'est en réalité qu'une tumeur de l'orbite simplement accolée au nerf.

Le premier cas est celui de Lankton (obs. 19) ; mais il ne s'agissait pas à proprement parler d'une tumeur du nerf optique ; c'était une ectasie kystique des gaines remplie de liquide céphalo-rachidien. Une simple ponction suffit pour la vider, et si la vision fut conservée intacte quelque temps après l'opération, le nerf s'atrophia dans la suite.

Les deux autres cas sont de véritables tumeurs.

Pokley (obs. 25) opéra par le Krönlein un enfant de 13 ans qui présentait tous les signes d'une tumeur de l'orbite ; mais le début ne remontant qu'à 6 ou 8 mois il possédait encore une acuité visuelle de 5/12. La tumeur fut trouvée attachée à la face externe de la gaine sur un pouce de longueur ; elle se détacha facilement. C'était un sarcome à cellules rondes. La névrite optique disparut et l'acuité visuelle fut retrouvée après l'opération exactement ce qu'elle était avant. Il n'y eut qu'une légère diplopie peu gênante pour le malade car elle n'était mise en évidence que par l'examen au verre coloré.

Dans le cas de Helbron (obs. 34), il s'agissait d'une jeune fille, chez laquelle les premiers symptômes ne remontaient qu'à 1 an. La vision était encore de 1/6. Quinze jours après l'opération elle est de 1/3 avec + 2 D.

Ces deux malades ont été, à notre avis, suivis pen-

dant un temps trop court, pour que l'on puisse être certain d'un résultat définitif.

Il serait bien étonnant qu'un nerf optique, qui a été traumatisé comme on doit le faire pour enlever complètement une tumeur de quelque étendue, conserve intactes ses fonctions pendant longtemps, quand nous voyons le malade de Lankton faire de l'atrophie après la simple ponction d'un kyste.

Comme d'autre part en voulant respecter le nerf on ne peut pas être sûr d'enlever la totalité du néoplasme, et de se mettre à l'abri des récidives, nous pensons qu'il est imprudent d'exposer ainsi son malade pour une vision problématique, et que la section du nerf s'impose dans tous les cas.

III. — ORBITOTOMIE

Des deux opérations dont nous venons d'étudier les résultats immédiats et éloignés, l'opération de Knapp se termine, comme nous l'avons vu, dans plus de la moitié des cas, par une diminution considérable du volume du globe oculaire, et dans certains même par sa disparition presque complète. C'est la principale raison qui doit la faire abandonner.

L'opération de Krönlein donne au contraire des résultats infiniment meilleurs au point de vue de la conservation du globe, mais entraîne dans presque tous les cas une limitation plus ou moins marquée des mouvements. Nous nous empressons d'ajouter que ces paralysies seules ne suffiraient pas à faire rejeter la méthode,

car il est bien évident qu'il est impossible, dans certains cas de tumeurs volumineuses de l'orbite, de manœuvrer en respectant l'œil, dans une cavité aussi étroite, en laissant intacts les nombreux filets nerveux et faisceaux musculaires qui s'y trouvent. Et aucun procédé opératoire ne peut avoir la prétention d'obtenir un résultat parfait dans tous les cas.

Mais la résection ostéoplastique de la paroi orbitaire externe a d'autres inconvénients.

C'est tout d'abord une opération laborieuse, que l'on n'est pas certain de pratiquer toujours avec autant de facilité que veulent bien le dire certains auteurs. On est obligé de faire la section osseuse au ciseau et au maillet ; il est en effet difficile de manœuvrer une scie, quelque petite quelle soit, dans un espace aussi restreint, et l'emploie de la scie à chaîne est impossible, puisque l'on doit ménager les parties molles appliquées contre la partie externe du volet osseux, et qui doivent assurer la vitalité de celui-ci après sa remise en place.

Or, il est aisé de se rendre compte combien il est difficile d'obtenir une section nette sur une longueur de 3 cm. 5. Il y aura des esquilles nombreuses, et le plus souvent il sera impossible d'obtenir un volet osseux triangulaire d'un seul morceau ; il sera toujours divisé en plusieurs fragments par des traits de fracture. La réparation sera d'autant plus longue à se faire.

Mais si des traits de fracture se produisent au niveau du volet, d'autres peuvent s'irradier dans d'autres directions ; et comme le disait M. Rollet, dans un article où il proposait de remplacer le Krönlein par l'or-

bitotomie malaire, « des traits fissuraires peuvent s'étendre à la fente sphénoïdale et au plafond de l'orbite ».

Tout le monde connaît d'autre part, la difficulté qu'il y a à diagnostiquer d'une façon exacte une tumeur de l'orbite au début, ou d'affirmer sa nature ou son siège lorsqu'à une période plus avancée le diagnostic de tumeur n'est plus douteux.

Ce diagnotic présente une difficulté toute particulière lorsqu'il s'agit d'une tumeur du nerf optique. Malgré les études cliniques très complètes qui en ont été faites, et nous rappellerons seulement le travail de Jocqs auquel il est difficile de rien ajouter, il suffit de lire les observations pour s'apercevoir que dans plus de la moitié des cas, la localisation du néoplasme sur le nerf n'avait pas été faite avant l'opération.

Ce que nous disions ne s'applique pas uniquement aux tumeurs du nerf optique, mais à toutes les tumeurs de l'orbite. Il est dans la majorité des cas, extrêmement difficile de dire par le simple examen, surtout s'il s'agit d'un malade d'un certain âge, si l'on se trouve en présence d'une tumeur bénigne, bien limitée et de ce fait curable avec conservation de l'œil, ou si au contraire il s'agit d'une tumeur maligne, d'un sarcome, pour lequel une seule intervention est défendable, l'exentération sous-périostée de la cavité orbitaire. Quelle utilité y a-t-il alors de pratiquer la résection de la paroi osseuse si l'on doit terminer par un évidement ?

Il nous paraît donc de toute nécessité, d'avoir recours dans tous les cas à un procédé opératoire simple

qui permette, en donnant la facilité d'explorer l'orbite, de confirmer un diagnostic jusque-là douteux et de fixer la conduite à tenir.

La méthode récemment préconisée par M. le professeur Rollet. et qui consiste à pénétrer dans l'orbite en faisant une incision curviligne au niveau du rebord osseux et sans toucher au cul de sac conjonctival, remplit parfaitement ces conditions. Elle permettra en outre, comme nous le montrerons, d'extirper les tumeurs d'un volume moyen. Les gros néoplasmes seuls nécessiteront la résection osseuse, qui pourra toujours être faite si la voie ouverte par l'orbitotomie est insuffisante.

Les incisions simples de l'orbite, pour aborder des tumeurs situées, sinon derrière l'œil, tout au moins à côté de lui, sont déjà anciennes. Acrel et Harpin pratiquent déjà, au début du siècle dernier, des incisions curvilignes au niveau du rebord osseux de l'orbite.

Mais c'est surtout contre les ostéomes que ces procédés sont utilisés. Nous voyons alors les principaux chirurgiens du siècle dernier (Bowmann, Sprengel, Andrews, Mott, Kikusy, Dolbeau, Verneuil, Lucas-Championnière), modifier à l'infini les lignes d'incision, que l'on trouvera décrites et figurées d'une façon très complète dans l'ouvrage de Lagrange,

Terson, dans son *Précis de chirurgie oculaire* parle de l'incision simple pour explorer l'orbite. Mais il conseille de donner du jour par des incisions en T, qui « en aucun cas ne comprendront plus du tiers externe correspondant au pourtour osseux de l'orbite ».

Enfin, plus récemment, la voie orbitaire a été suivie

par les rhinologistes pour aller à la recherche des suppurations, mais surtout des tumeurs des cavités sinusiennes de la face, et principalement de celles des cellules ethmoïdales postérieures et du sinus sphénoïdal. Ces opérations sont décrites longuement par Laurens[1], Chipault[2] et Guisez[3].

Elles avaient été abandonnées depuis longtemps pour les affections de l'orbite, mais à la dernière réunion de la Société française d'ophtalmologie, M. le professeur Rollet s'est efforcé de « démontrer que la vieille méthode, la voie cutanée au moyen d'une large incision curviligne, et d'une technique réglée et rajeunie avec l'asepsie pouvaient encore rendre de grands services ».

Le globe oculaire est suffisamment éloigné des parois de l'orbite pour qu'en le déplaçant complètement contre l'une d'elles, on puisse passer un doigt du côté opposé, et explorer la cavité jusqu'au niveau de son sommet.

Voici du reste la technique générale que nous proposons d'employer.

Premier temps : *Incision cutanée.* — Elle devra suivre exactement le bord orbitaire, de façon à ce que la cicatrice, se trouvant au point où la peau de la face se réfléchit un peu au niveau du rebord osseux pour aller recouvrir les paupières, soit à peu près invisible.

[1] Laurens, *Chirurgie de l'oreille, du nez et du larynx.* Paris 1906.

[2] Chipault, *Chirurgie opératoire du système nerveux.* Paris 1894, p. 483.

[3] Guisez, *Semaine médicale*, Déc. 1905.

On la fera avec un fort bistouri, en appuyant fortement sur le rebord osseux afin de sectionner d'un seul coup si possible la peau et le périoste. On placera des pinces chemin faisant sur les vaisseaux qui saigneront, une simple torsion suffira du reste à arrêter l'hémorragie, et la ligature sera rarement nécessaire.

Quelle longueur devra avoir cette incision ? Il faut à ce sujet distinguer deux cas.

Si l'on est certain de son diagnostic, c'est-à-dire certain de trouver une tumeur bénigne ou une tumeur du nerf optique pouvant être enlevée avec conservation de l'œil, et ne présentant pas un volume trop considérable nécessitant alors l'opération de Krönlein, si de plus on a par l'examen du malade (direction de l'exophtalmie, palpation) des renseignements précis sur le point où se trouve cette tumeur, on fera d'emblée une longue incision, c'est-à-dire portant sur au moins le tiers de la circonférence du pourtour osseux de l'orbite. Il vaut beaucoup mieux faire une grande incision curviligne, que de chercher à se donner du jour par des incisions transversales, comme la section de la commissure externe, que nous rejetons complètement.

Mais si au contraire, et ce sera le cas le plus fréquent, il a été impossible de porter un diagnostic précis, soit de la nature de la tumeur, soit de son siège, on aura alors recours à une incision plus petite, mais qui dans aucun cas ne devra être inférieure au cinquième du pourtour de l'orbite. Ce sera une simple incision exploratrice, qui pourra être agrandie si l'on trouve un néoplasme en ce point, qui sera au contraire refermée et remplacée par une large incision du côté opposé, si

l'exploration le montre nécessaire. Nous montrerons plus tard par des exemples, que des incisions multiples du pourtour de l'orbite n'ont aucun inconvénient, et ne laissent aucune trace si elles sont faites comme nous l'avons indiqué, en suivant exactement le rebord osseux.

Cette incision, petite ou grande, doit aller jusqu'à l'os. Puis on disséquera un peu les parties molles de chaque côté mais sur une très petite étendue. Nous insistons surtout sur ce point, qu'on ne *devra jamais ouvrir le cul-de-sac conjonctival.*

Deuxième temps : *Décollement du périoste.* — Au moyen d'une rugine, plate ou concave suivant le cas, on décolle tout le périoste de la paroi orbitaire qui correspond à l'incision. Ce temps doit être fait avec beaucoup de soin, et l'on doit arriver au moyen de la rugine aussi profond que possible, en laissant les parties molles de l'orbite encore protégées par une enveloppe constituée par le périoste que l'on a décollé

Au fur et à mesure que l'on avance dans la profondeur, l'œil est récliné soit avec un écarteur de Farabeuf, soit simplement avec une cuillère à café comme le conseille M. Rollet.

L'hémorragie est généralement insignifiante.

Ce temps est un des plus délicats, et l'on devra surtout aller avec précaution quand on opérera au niveau de la paroi interne. Un coup de rugine un peu fort à cet endroit effondrerait la paroi osseuse extrêmement mince, qui sépare la cavité orbitaire des cellules ethmoïdales.

Le périoste de la paroi de l'orbite étant complète-

ment détaché, nous arrivons au troisième temps, et à partir de ce moment les instruments tranchants ne sont plus d'aucun secours, ou n'ont que des indications très restreintes, lorsqu'il y a à sectionner par exemple le pédicule d'une tumeur. C'est avec le doigt et des instruments mousses que l'on doit opérer.

Troisième temps : *Ouverture de l'orbite.* — En réalité l'orbite est ouvert puisque l'on a pénétré avec la rugine jusqu'au fond de la cavité, mais c'est entre l'os et le périoste que l'on est entré et ce dernier forme encore une capsule aux parties molles. C'est à l'ouverture de cette enveloppe fibreuse que nous donnons le nom d'ouverture de l'orbite proprement dit.

Un doigt de la main gauche servant d'indicateur, c'est au moyen d'un instrument mousse (sonde cannelée ou ciseau fermés) que l'on fera une ouverture à la capsule. Cette ouverture devra toujours se trouver au niveau d'un intervalle musculaire, et sera dirigée d'avant en arrière.

Le doigt introduit alors à l'intérieur de l'entonnoir musculaire pourra l'explorer facilement. Il se rendra compte de l'emplacement de la tumeur par rapport aux différents organes, de sa nature, de ses connections, et en s'aidant toujours de la sonde cannelée ou de l'extrémité des ciseaux, il l'isolera, et arrivera quelquefois à l'extirper sans avoir rien à couper.

En laissant ainsi de côté le plus possible les instruments tranchants, on aura le minimum d'hémorragie, et un tamponnement de quelques minutes suffira le plus souvent à l'arrêter.

Voici les principaux temps de l'opération. Mais en

quel point du pourtour de l'orbite faut-il faire l'incision ?

Il faut la faire à l'endroit où l'on arrivera le plus rapidement sur la tumeur. Si celle-ci est perceptible par la palpation la chose sera facile, mais si l'on ne sent rien autour de l'œil, il faudra se guider sur d'autres signes, et surtout sur la direction de l'exophtalmie.

C'est dans ces cas d'incertitude qu'il faudra se contenter, comme nous l'avons dit, d'une petite incision, qu'il sera toujours possible d'agrandir, ou de remplacer par une autre au point où l'on aura reconnu la présence du néoplasme.

Les suites opératoires sont toujours parfaites si l'on s'est entouré de toutes les précautions antiseptiques. Si l'on n'a pas à craindre une hémorragie, on cherchera toujours la réunion immédiate, qui donnera dans tous les cas une cicatrice à peine visible. La suture intradermique pourra dans quelques cas être utilisée avec avantage.

Le procédé que nous venons de décrire a déjà été utilisé plusieurs fois par M. le professeur Rollet, et dans sa communication à la Société française d'ophtalmologie il en rapporte trois cas.

Dans le premier il s'agit d'une tumeur kystique suppurée de l'orbite qui fut facilement disséquée au moyen d'une large orbitotomie inférieure, en forme de fer à cheval ouvert en haut.

La deuxième observation a trait à un kyste sanguin traumatique. Une première incision interne ne fit rien découvrir et dix jours après M. Rollet pratiquait une deuxième incision au niveau du bord orbitaire exter-

ne. Le contenu du kyste fut vidé, c'était un sang noir et visqueux analogue à celui d'une hématocèle. Le malade revu six mois plus tard n'avait que des cicatrices cutanées à peine visibles, l'œil était absolument normal à tous les points de vue, la vision égale des deux côtés, pas de diplopie.

Dans le troisième cas, il s'agissait d'une tumeur du nerf optique sur laquelle nous reviendrons dans un instant.

Depuis sa communication, M. Rollet eut l'occasion d'appliquer de nouveau son procédé. Il s'agissait d'une jeune fille chez laquelle s'était montrée il y a six mois environ une exophtalmie qui augmentait constamment. Dans les derniers temps, on sentait une tumeur dure située exactement au-dessus de l'œil, et affleurant le bord osseux de l'orbite. Une longue incision supérieure permit d'extraire une tumeur fibreuse, appliquée contre le plafond de l'orbite entre les muscles droit supérieur et releveur de la paupière et la paroi osseuse, elle se prolongeait assez loin en arrière. La malade guérit sans ptosis ni paralysie de l'élévation.

Pour montrer enfin quels services peut rendre l'orbitomie dans l'exploration de l'orbite nous rappellerons le cas suivant :

Une malade se présente à la consultation de la Clinique ophtalmologique de l'Hôtel-Dieu avec une forte exophtalmie de l'œil gauche datant de quelques semaines et des phénomènes douloureux assez violents. L'acuité visuelle est un peu diminuée, et il existe une légère névrite optique. Aucun phénomène inflammatoire. Un examen complet de la malade est incapable de faire

découvrir la cause de cette exophtalmie ; on ne sent aucune tumeur à la palpation, les cavités sinusiennes sont saines. M. Rollet décide alors une intervention exploratrice. Il fait une première incision au niveau du bord interne, mais ne trouve rien ni par l'exploration au stylet, ni avec le doigt. Il pratique alors dans la même séance une incision externe dont le résultat est également négatif.

On suture alors les deux incisions et l'on attend. Le lendemain de l'opération les douleurs dont se plaignait la malade ont presque complètement disparu, et au premier pansement l'exophtalmie a presque diminué de moitié. Dix jours après la malade quittait le service complètement guérie, avec des cicatrices presque invisibles, et sans que l'on ait pu s'expliquer ni la cause de l'exophtalmie, ni la façon dont avait agi la double orbitotomie pour amener la guérison.

Ce que nous venons de dire de l'orbitotomie s'applique à toutes les tumeurs de l'orbite et, si nous avons tenu à décrire en détail ce procédé, c'est qu'il est à peine indiqué dans les Traités, et n'est signalé que comme ne devant s'appliquer qu'à quelques cas particuliers de tumeurs relativement superficielles.

Revenons maintenant au sujet qui nous occupe plus particulièrement, et voyons quels sont les résultats qu'on est en droit d'en attendre pour l'extirpation des tumeurs du nerf optique.

Voici l'observation complète du cas opéré par M. Rollet.

Observation LXI

(Rollet, *Société franç. d'oph.*, 1907
et *Archives d'ophtalmologie*, mai 1907.)

Exophtalmie. — Orbitotomie interne. — Résection d'un sarcome du nerf optique. — Œil conservé avec ses mouvements. — Malade revu onze mois après l'opération.

L. B..., vingt ans, manœuvre, entré à la clinique de M. le professeur Rollet, le 24 juillet 1906, pour une exophtalmie droite. Depuis un mois, protrusion progressive de l'œil droit avec baisse parallèle de la vision. Pas de céphalée, pas de vomissements, quelquefois des épistaxis. A l'exploration des sillons orbito-palpébraux on ne perçoit aucune tumeur. L'exophtalmie en avant est très marquée actuellement. Œil à peu près figé, V. = o. Papillite.

Examen du rhino-pharynx, des sinus et des fosses nasales par M. Moreau, chef de clinique, rien d'anormal. Pas de goitre, pas de tremblement ni de tachycardie.

31 juillet. — Anesthésie à l'éther; M. Rollet fait une large incision curviligne interne ; lorsque l'œil est récliné en dehors, on sent profondément sous le doigt une tumeur rétro-bulbaire. Elle englobe le nerf optique, elle est rétinente. Le doigt décortique cette tumeur, et le nerf optique est sectionné derrière l'œil et profondément au fond de l'orbite.

8 août. — Pas d'hématome rétrobulbaire. Pas de chémosis ni de protrusion du globe, réunion parfaite, les fils ont été enlevés le 6 août. Le fond d'œil examiné attentivement est blanc sale, les vaisseaux existent, la papille est œdémateuse, la rétine est comme épaissie et blanchâtre. Milieux normaux, pas d'hémorragie rétinienne.

20 août. — L'aspect rétinien a changé, fond d'œil à teinte

à peu près normale, rose jaunâtre, on distingue les veines des artères, les veines ont des contours flous, les artères sont un peu rétrécies, la papille est blanchâtre avec des contours flous et des stries rayonnantes blanches à son pourtour (voir plus loin la planche destinée à ce moment). La pupille est dilatée.

31 août. — Même état ophtalmoscopique.

1er septembre. — Le sujet ne présente aucune altération des mouvements de son œil droit, pas d'hyperémie conjonctivale, pas de saillie du globe, pupille immobile et dilatée, paupières normales, l'œil a son volume et sa tension normale, hypoesthésie cornéenne et conjonctivale à l'œil gauche, plus marquée à droite. Le malade est *minus habens* et se figure posséder sa vision de l'œil droit.

La tumeur enlevée a le volume d'une amande, elle est encapsulée, elle a 27 millimètres de long sur 14 d'épaisseur, sur une coupe transversale pratiquée à 5 millimètres d'une des extrémités, on aperçoit le nerf optique très augmenté de volume (7 millimètres de diamètre). Le tissu de la tumeur entoure le nerf complètement et remplit tout l'espace compris entre lui et la gaine durale qui forme la capsule de la tumeur.

Examen microscopique (fait au laboratoire de la clinique par M. le Dr Aurand). — Sur une coupe transversale, perpendiculaire au grand axe de la tumeur, examinée à un faible grossissement, on constate que le nerf optique décuplé de volume occupe la plus grande partie de la tumeur, qui le circonscrit de toutes parts. Sur le point où porte la coupe, la gaine duremérienne est déchirée et n'entoure la tumeur que sur la moitié de son étendue. Cette gaine est très épaisse, avec de gros trousseaux fibreux d'aspect très réfringent, prenant mal les colorants. Ils sont infiltrés de dépôts pigmentaires hématiques.

En dedans de la gaine fibreuse apparaît immédiatement le tissu de la tumeur, qui en est séparé seulement par une ligne onduleuse plus colorée et parsemée de dépôts héma-

tiques. En certains points, on peut reconnaître la gaine arachnoïdienne avec son revêtement endothélial, mais le plus souvent cela est impossible. La tumeur englobe le nerf optique, mais bien que celui-ci ait conservé des bords bien limités en certains points par la gaine piemérienne, dans d'autres, au contraire, où la tumeur atteint sa plus grande épaisseur, le tissu se continue insensiblement avec le nerf optique également néoplasique, aussi a-t-on l'impression que le point de départ se trouve dans la pie-mère, d'où la tumeur a gagné le nerf optique, à la fois par sa périphérie et par son centre, en suivant les gaines des vaisseaux centraux.

L'arachnoïde elle-même semble envahie pour son compte et épaissie, car on voit, entre elle et la gaine fibreuse, une large bande néoplasique plus colorée.

Le manchon néoplasique développé au dépens de la pie-mère est, en outre, criblé de très nombreuses coupes de gros vaisseaux adultes remplis de sang.

A un plus fort grossissement, on constate que le tissu de la tumeur est constitué par une trame conjonctive assez abondante, formée de fibres disposées en faisceaux plus ou moins épais. Dans les interstices de ces fibres sont disposées, sous forme de chapelet, des cellules à gros noyaux très fortement colorés en violet par l'hématéine et parsemés de nombreux grains chromatiques.

En résumé, nous nous trouvons en présence d'une tumeur sarcomateuse à grosses cellules fusiformes, avec prédominance de la trame conjonctive. Cette prédominance de l'élément conjonctif est très nette, aussi bien dans la pie-mère que dans le nerf optique lui-même où elle s'exagère encore. On peut donc dire histologiquement que la tumeur n'est pas très maligne. Quant au point de départ de la tumeur, il est très probable que l'on peut le chercher dans la pie-mère, où les cellules sarcomateuses sont beaucoup plus abondantes que dans le nerf optique. Le néoplasme n'aurait donc

envahi celui-ci que secondairement en suivant les voies de pénétration des vaisseaux centraux.

Juin 1907. — Le malade auquel on a écrit est revu à la clinique et montré en leçon. Il est en excellente santé ; l'œil droit est absolument normal, ni exophtalmie ni énophtalmie. Les mouvements sont parfaits, et l'excursion des deux yeux est égale dans toutes les directions comme le montre les cinq photographies prises à ce moment ; pas de ptosis ; il existe seulement un peu de larmoiement, le sac lacrymal ayant probablement été intéressé par la section au moment de l'opération. Il y a un peu de relâchement de la commissure interne, à cause de la section obligatoire des deux tendons (direct et réfléchi) de l'orbiculaire. La cicatrice est invisible pour toute personne non prévenue, elle n'est pas adhérente. Le globe de l'œil est absolument normal comme volume et comme tension ; la cornée est transparente et sensible ; la pupille égale à celle du côté opposé ne réagit que consensuellement, les milieux sont clairs.

Fond d'œil. — Atrophie post-névritique de la papille. Les vaisseaux sont visibles partout, mais les artères sont très rétrécies. La coloration du fond de l'œil est normale et ne présente aucune lésion, sauf en dedans sur le diamètre horizontal une petite plaque un peu décolorée de la largeur de deux diamètres papillaires environ, avec dépôt de pigment à son centre.

L'incision interne, qui fut employée chez ce malade, occupait environ le tiers de la circonférence de la base de l'orbite. Malgré la précaution que l'on prit de ne pas sectionner le sac lacrymal et de passer au-dessous de l'orifice supérieur du canal nasal, le malade a présenté dans la suite un peu de larmoiement. Faut-il le mettre sur le compte d'une section des voies lacrymales, ou accuser plutôt ce fait que la section du tendon

direct et du tendon réfléchi de l'orbiculaire a produit un certain relâchement de ce muscle ne permettant plus une progression normale des larmes ? Quoi qu'il en soit, l'ablation de la glande lacrymale accessoire ou de la glande orbitaire si c'était insuffisant, ferait rapidement disparaître cette complication, du reste peu gênante.

Le périoste de la paroi interne de l'orbite fut ruginé avec précaution, à cause de la minceur de la lame osseuse à ce niveau, et la poulie du grand oblique fut détachée.

Au moyen de cette large incision, le doigt put alors reconnaître facilement le siège de la tumeur au niveau du nerf et la libérer. Deux coups de ciseaux aux deux extrémités ont suffit pour en permettre l'extraction ; les suites immédiates furent aussi simples que possibles et la réunion se fit par première intention.

Mais ce qui est surtout intéressant à signaler dans ce cas ce sont les suites éloignées.

Le malade est revu onze mois après l'opération, aucune récidive ne s'est produite, l'œil est normal à tous les points de vue. Nous rapportons cinq photographies du malade prises à ce moment, elles montrent que les mouvements sont aussi faciles sur l'œil opéré que sur l'autre.

De tous les cas de tumeurs du nerf optique connus, et rapportés avec quelques détails, dans lesquels on a conservé l'œil, trois seulement semblent comparables à celui-ci. C'est d'abord le cas d'Ellinger (obs. XXXIII) dans lequel la mobilité est « presque » complète dix-huit

mois après l'opération, après avoir été complètement abolie pendant quelques semaines. Puis les deux cas dans lesquels il y eut conservation de la vision (L et LIX).

Ce fait nous montre bien ce que l'on est en droit d'attendre de l'orbitotomie simple dans la thérapeutique des tumeurs de l'orbite. Cette opération pourra rendre les plus grands services dans la majorité des cas de néoplasme de volume moyen, en raison de son exécution relativement facile et de ses résultats toujours satisfaisants, si l'on a soin de procéder comme nous l'avons indiqué et de chercher, au moyen du doigt et d'un instrument mousse, un plan de clivage qui permette d'isoler facilement la tumeur en se servant au minimum des instruments tranchants.

Nous n'irons pas jusqu'à prétendre qu'elle pourra dans tous les cas remplacer l'opération de Krönlein, qui devra évidemment être appliquée aux tumeurs volumineuses et très adhérentes. Mais nous croyons que l'orbitotomie devra être toujours le premier temps de l'opération, et que ce n'est que secondairement, après s'être rendu compte du volume et de la situation de la tumeur, que l'on pratiquera, s'il y a lieu, la résection de la paroi orbitaire externe.

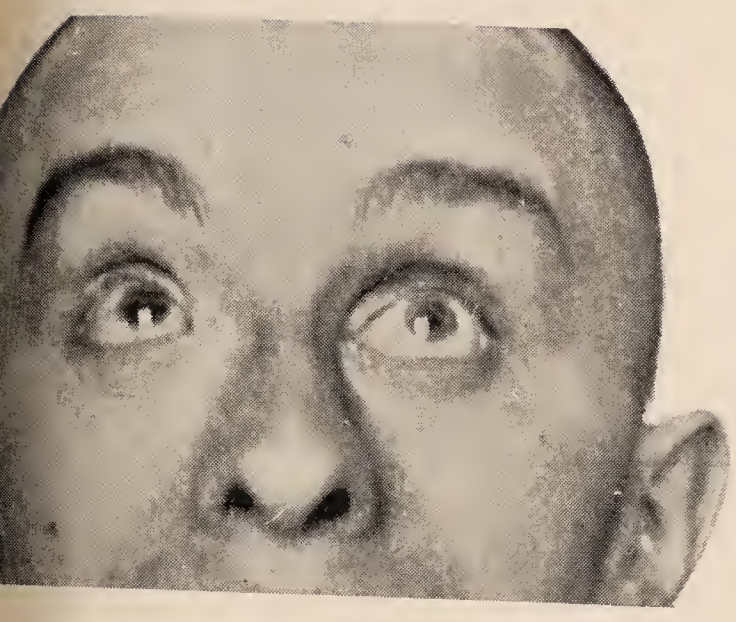



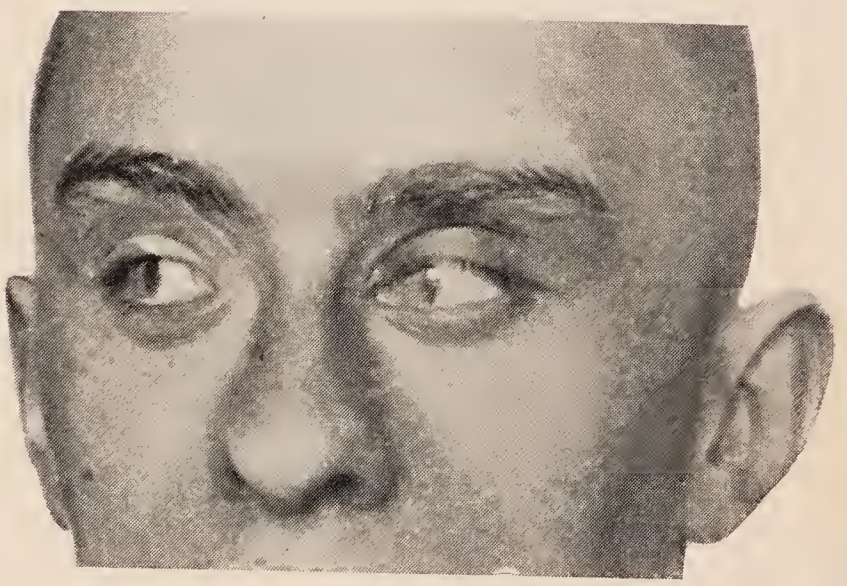

Photographies du malade de l'Observation LXI
(faites 11 mois après l'opération)



Tumeur extirpée à ce malade (grosseur naturelle).

CHAPITRE V

ASPECT OPHTALMOSCOPIQUE APRÈS L'ABLATION DES TUMEURS DU NERF OPTIQUE

Nous venons de voir qu'à l'exception de deux cas dans lesquels la vision a pu être conservée, l'extirpation de ces tumeurs nécessite toujours la section du nerf optique près de l'œil et au fond de l'orbite. Mais en même temps que le nerf on coupe les vaisseaux qui pénétre dans le globe au niveau de son pôle postérieur; c'est-à-dire les vaisseaux centraux de la rétine qui sont à l'intérieur du faisceau nerveux et les artères ciliaires postérieures qui lui sont accolées. Il est facile de comprendre que l'état du fond d'œil va se ressentir de ces multiples traumatismes et présenter des modifications notables. Il nous a paru intéressant de les rapporter, bien qu'elles ne présentent aucun intérêt pratique.

Sur les 61 observations que nous avons étudiées plus haut, nous ne trouvons mentionné que 31 fois l'état du fond de l'œil plus ou moins longtemps après l'opération. La majorité des cas dans lesquels il manque sont ceux où l'examen fut rendu impossible par le mauvais état de conservation de l'œil. Ce sont ces différents examens que nous voudrions comparer.

Immédiatement après l'opération. — Les

examens pratiqués moins d'un mois après l'opération sont peu nombreux et souvent très incomplets. Schlodtmann est le seul qui ait pratiqué l'examen ophtalmoscopique très rapidement c'est-à-dire une ou deux heures après l'intervention.

Il est tout d'abord un point intéressant à signaler, c'est que malgré la section des principaux vaisseaux nourriciers de l'œil, il y a toujours intégrité complète des milieux, aussi bien quelques heures après l'opération que quelques mois plus tard. Dans aucun on ne trouve signalés de troubles du vitré ou d'hémorragies intraoculaires.

Immédiatement après l'opération, le fond de l'œil présente un aspect spécial qui s'observe dans tous les cas; il est complètement décoloré. La rétine épaissie a perdu sa transparence, et l'on observe l'image ophtalmoscopique que l'on a l'habitude de rapporter à l'embolie de l'artère centrale, où à la commotion rétinienne.

L'état des vaisseaux est très variable, trois fois seulement les artères sont trouvées complètement vides. Dans tous les autres cas elles sont seulement amincies, mais comme la plupart des examens n'ont été faits que plusieurs jours après l'opération il est possible qu'elles se soient d'abord vidées puis remplies de nouveau.

Schlodtmann, qui dans les 3 cas qu'il rapporte a pu examiner le fond de l'œil quelques heures après la section du nerf, et le suivre pendant plusieurs semaines, a très bien décrit les phénomènes successifs.

Dans un de ces cas il y eut sur le moment disparition complète des vaisseaux (XXII); dans un autre sim-

ple amincissement (XXIII) et dans le troisième peu de modifications (XX).

Pour lui les choses doivent se passer de la façon suivante. Dans les cas où depuis longtemps, par le fait de la tumeur, les vaisssaux centraux et la rétine sont comprimés, une circulation collatérale a eu le temps de s'établir et l'opération n'entraîne que peu de modification. Si au contraire l'artère centrale est indemne, la circulation collatérale demande quelques jours pour se développer et l'on observe une disparition des vaisseaux. Enfin, dans une catégorie de cas intermédiaires il y aurait déjà une circulation collatérale, mais insuffisante, et les vaisseaux ne subiraient qu'un simple amincissement du fait de l'opération.

Quoi qu'il en soit, chez deux de ses malades qui ont été suivis pendant quelques semaines, il note les modifications suivantes : immédiatement après l'opération les vaisseaux sont très diminués, ils ont même complètement disparu dans un cas comme nous venons de le voir puis, au bout de quelques jours, ils se remplissent de nouveau. Mais deux ou trois semaines plus tard ils diminuent, se vident et se trouvent réduits à de simples cordons blancs. Nous verrons que ce fait ne se produit pas dans tous les cas.

Quant il existait de l'œdème de la papille au moment de l'opération, il diminue rapidement et, quelques jours plus tard, celle-ci est complètement blanche.

Enfin il est souvent mentionné l'apparition d'hémorragies rétiniennes petites et disséminées, mais surtout nombreuses autour de la papille.

Le fond d'œil que nous figurons ici est celui du

malade de l'observation LXI, dessiné un mois après l'opération.

L'aspect s'est déjà modifié car, huit jours après l'intervention, la rétine était complètement blanche, la pupille était encore œdémateuse. Les vaisseaux n'avaient cependant pas disparu complètement, mais étaient très amincis.

On peut constater qu'au moment où fut fait ce dessin, la rétine avait déjà repris un peu de sa transparence, le fond s'était un peu recoloré. Les vaisseaux sont encore amincis et ne peuvent être suivis dans tout leur trajet, on les perd rapidement à une certaine distance de la papille. Celle-ci n'est plus saillante, elle s'atrophie avec des contours qui restent extrêmement flous, comme à la suite de toute névrite optique un peu intense. Il n'y eut à aucun moment d'hémorragies rétiniennes ; mais on constate, au-dessous de la pupille, des points nombreux de dégénérescence ; ils sont bien localisés et n'existent en aucun autre point du fond de l'œil.

Quelques mois après l'opération. — Plus on s'éloigne du moment de l'opération, plus l'aspect ophtalmoscopique se modifie.

Le premier fait que l'on observe est la réplétion progressive des vaisseaux qui s'étaient plus ou moins vidés. Les veines sont les premières à reprendre leur calibre normal ; ce sont elles du reste qui subissent immédiatement le moins de modifications. Les artères se remplissent beaucoup plus lentement ; elles ne reviennent du reste jamais à leur calibre habituel et,

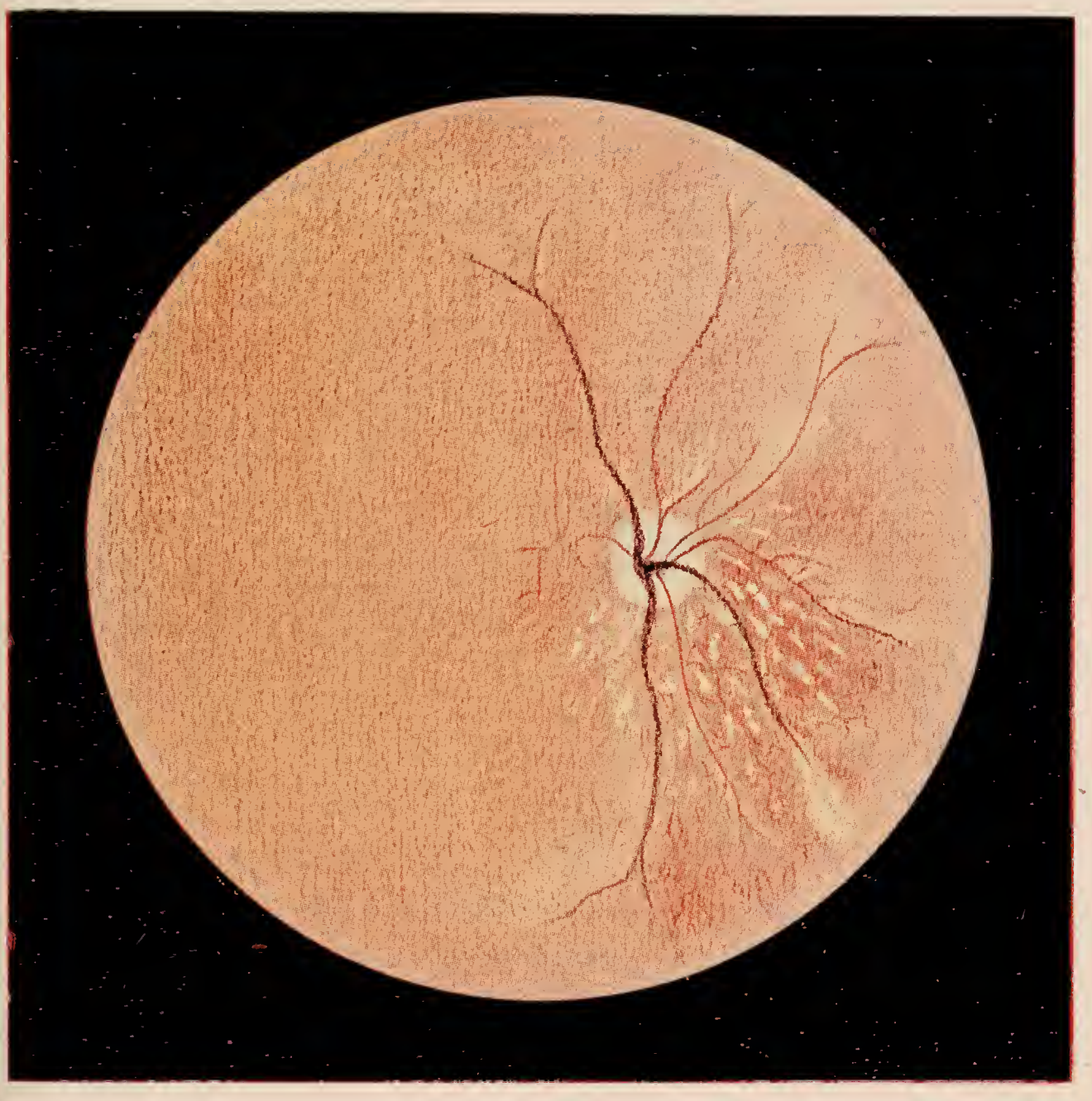

Fond d'œil du malade de l'Observation LXI
dessiné un mois après l'opération.

pendant longtemps, les gros troncs seuls sont visibles comme il est facile de le constater sur notre planche.

Mais cette réplétion des vaisseaux ne se produit pas dans tous les cas et quelques observations mentionnent que, quelques mois après l'opération, les artères sont à peine visibles, complètement vides ou réduites à de simples cordons blancs (obs. I, XXIX, XXX, XXXII, XXXV).

Dans les cas où l'on a pu suivre, depuis le début et pendant plusieurs mois, les modifications du fond de l'œil, comme dans les deux cas de Schlodmann (XXII et XXIII) on voit les vaisseaux se remplir peu à peu, puis, au bout de quelques semaines, se vider de nouveau et disparaître presque complètement. Ce fait est noté dans plusieurs observations, dans celle de Golowin en particulier (XXXV) ; douze jours après l'opération, les vaisseaux ont leur calibre moyen ; trois ans après, ils sont diminués et même, par endroits, oblitérés.

Chez le malade, dont nous reproduisons le fond d'œil, le fait ne s'est pas produit et, onze mois après l'opération, les vaisseaux étaient visibles partout, ils étaient seulement un peu amincis.

En même temps que les vaisseaux se remplissent de nouveau, la rétine reprend sa transparence et le fond d'œil se recolore. Il a sa coloration normale quelques semaines plus tard.

Mais chez tous les malades d'autres modifications ne tardent pas à apparaître. Il se produit de larges plaques d'atrophie choroïdienne avec migration de pigment sur une étendue plus ou moins considérable. Dans certains

cas, la papille elle-même disparaît complètement au milieu d'une tache noire-bleue.

Dans l'observation LXI, ces phénomènes étaient encore très peu marqués. Onze mois après l'opération, le fond de l'œil avait son aspect normal et il n'existait qu'une petite tache un peu décolorée, mais pas complètement blanche, en dedans, avec, à son centre, un léger dépôt pigmentaire.

CONCLUSIONS

I. — Les tumeurs du nerf optique présentent des caractères évolutifs et anatomiques qui justifient au plus haut point leur extirpation avec conservation de l'œil. Ce sont, en effet, des tumeurs encapsulées laissant toujours absolument intacts le globe oculaire et les tissus de l'orbite. Leur seule malignité réside dans la tendance qu'elles ont à se propager à la cavité intra-cranienne ; mais, étant donné leur évolution extrêmement lente, on pourra toujours espérer sectionner le nerf au fond de l'orbite, en tissu sain. Ce sont, à notre avis, les seules tumeurs malignes de l'orbite pour lesquelles on soit autorisé à tenter la conservation.

II. — En comparant du reste les résultats obtenus, au point de vue mort immédiate ou récidive, par les opérations radicales (énucléation ou exentération de l'orbite) d'une part, et les opérations conservatrices d'autre part, nous avons montré que les dangers de récidive n'étaient pas plus à redouter avec les secondes qu'avec les premières.

III. — L'ablation de ces tumeurs avec conservation

de l'œil a été pratiquée au moyen de trois procédés différents. Nous avons pu en réunir 63 observations.

1° L'*opération de Knapp* consiste à inciser le cul-de-sac conjonctival et à pénétrer dans l'entonnoir musculaire en sectionnant un ou plusieurs muscles droits. Il en existe 25 cas publiés. Les résultats sont peu satisfaisants, car dans 11 cas seulement l'œil a conservé son volume normal. Dans tous les autres, quand on ne fut pas obligé d'énucléer quelques jours après l'opération, le globe s'est atrophié plus ou moins et a presque complètement disparu dans cinq cas, le plus souvent à la suite de lésions destructives de la cornée. Cette méthode est à abandonner.

2° Dans l'*opération de Kronlein* on aborde la région rétrobulbaire en réséquant la paroi osseuse externe de l'orbite. L'état de conservation de l'œil est meilleur qu'à la suite de l'opération de Knapp ; mais sur 35 cas publiés, trois fois seulement la mobilité est restée normale. Il y eut conservation de la vision dans deux cas. Mais étant donné la difficulté qu'il y a à diagnostiquer d'une façon précise l'existence d'une tumeur du nerf optique, il est de toute nécessité d'avoir recours à un procédé opératoire qui, sans produire des délabrements aussi considérables que l'opération de Kronlein, permette d'explorer l'orbite et d'extraire les tumeurs de volume moyen.

3° L'*orbitotomie simple* qui a été proposée par M. le professeur Rollet et appliquée par lui à l'extirpation de plusieurs tumeurs orbitaires, parmi lesquelles s'en trouve une du nerf optique, remplit cette double indication. C'est le procédé de choix pour les néo-

plasmes du nerf qui pourront toujours, à cause de leur volume généralement peu considérable, être extirpés de cette façon.

IV. — Dans tous les cas de tumeurs de l'orbite et avant de réséquer le volet osseux, on pratiquera l'exploration de la cavité au moyen de l'orbitotomie. La majorité des tumeurs de volume moyen pourront être extirpées par ce seul procédé, et les tumeurs trop volumineuses, seules, nécessiteront exceptionnellement l'opération de Kronlein.

Vu :
LE PRÉSIDENT DE LA THÈSE,
ROLLET.

Vu :
LE DOYEN,
L. HUGOUNENQ.

Vu et permis d'imprimer :
Lyon, le 3 Juillet 1907.
LE RECTEUR, PRÉSIDENT DU CONSEIL DE L'UNIVERSITÉ,
JOUBIN.

INDEX BIBLIOGRAPHIQUE

Pour la bibliographie complète des tumeurs du nerf optique jusqu'en 1904, voir le *Traité des tumeurs de l'œil et de l'orbite*, de Lagrange.

BULLINGER, Des résultats de l'extirpation des tumeurs rétrobulbaires par la méthode de Kronlein (*Beiträge zur kl. Chir.*, 1897).

CHAILLOUS, L'opération de Kronlein dans les affections de l'orbite (thèse Paris, 1900).

CHEVALLEREAU et CHAILLOUS, *Société Française d'Ophtalmologie*, 1901.

COOPER, *Dictionnaire de Chirurgie*, 1826.

DEHOGUES, Névrome du nerf optique (*Archivos de Oftalmol. hispano-americ.*, décembre 1903).

DEVEREUX-MARSCHALL, Ophtalmological Society, 1900 (*Lancet*, 1900, II, p. 109).

DOMELA-NIEUWENHUIS, De la chirurgie rétrobulbaire de l'orbite (*Beiträge zur kl. Chir.*, 1900).

EMANUEL, Des rapports des tumeurs du nerf optique avec l'éléphantiasis neuromatode, Heidelberg, 1901 (*V. Graefe's Arch. f. Opht.*, 1901).

GANGOLPHE, De la résection du trépied orbitaire externe dans la chirurgie de l'orbite et de la face (*Recueil d'ophtalmologie*, 1902).

GOLOWIN, *Wratsch*, 1900.

— *Ber. über d. opht. Abtlg. auf dem 8 Pirogowschen Kong. zu Moskou*, 1902.

— *Westnik Ophtalmologii*, 1906.

HEBRON, *Zur Krönleinschen Operation.*, Berlin, 1905.

HOLDEN, Un cas de carcinome métastatique d'un des deux nerfs optiques, accompagné de dégénérescence particulière des nerfs (*Arch. of Ophtal.*, vol. 31).

JONNESCO, *Extirpation des tumeurs du nerf optique* (Congrès international de Médecine, Paris, 1900, section d'ophtalmologie).

— *La clinique ophtalmologique*, 1900.

JOCQS, Thèse Paris, 1887.

LAGRANGE, Diagnostic et traitement des tumeurs de l'orbite (*Bulletins et Mémoires de la Soc. Fr. d'Opht.*, 1903).

— *Traité des tumeurs de l'œil et de l'orbite*, 1904.

LANKTON FORSTER, Distension de la gaine du nerf optique par du liquide céphalo-rachidien. — Résection ostéoplastique de la paroi externe de l'orbite (*Arch. of Opht.*, 1900).

MAYOU, *Tumeur intradurale. Neurofibromatose. — Opht. Hospit. Rep.*, 1905.

VAN MÉRIS, *La résection du trépied orbitaire externe dans la chirurgie de l'orbite et de la face* (thèse Lyon, 1903).

PAGENSTECHER, Sur les tumeurs du nerf optique (V. *Graefe's Arch. f. Opht.*, 1902).

PARSONS, Tumeurs extradurales primitives du nerf optique (*Soc. Opht. du Royaume-Uni*, 1903).

POCKLEY, Un cas de tumeur du nerf optique extirpée par la méthode de Kronlein (*Arch. of Ophtal.*, 1903).

ROLLET, Exophtalmie guérie par orbitotomie malaire (*Annales d'oculistique*, 1901).

— *Soc. Fr. d'opht.*, 1907, et *Arch. d'ophtalmologie*, mai 1907).

ROUDIÉ, Thèse Bordeaux, 1892.

SWANZY et EARL, Psammome du nerf optique (*Brit. Méd. Journal*, 13 avril 1901).

TSCHISTJAKOW, Tumeur primitive du nerf optique (*Westnik Opht.*, 1905).

THIERY, Thèse Nancy, 1892.

VELPEAU, *Dictionnaire en 30 volumes*, 1840.

WERNER, Deux cas de tumeur du nerf optique (*Opht. Soc. of the v. K. ; Opht. Review.*, 1903).

TABLE DES MATIÈRES

Chapitre premier. — Historique 9

Chapitre II. — Considérations sur le pronostic général des tumeurs du nerf optique 15

Chapitre III. — Valeur comparée des opérations radicales et des opérations conservatrices au point de vue du pronostic général 26

Chapitre IV. — Valeur comparée des différents procédés opératoires 34

I. — Opération de Knapp. 35

II. — Opération de Kronlein. 76

III. — Orbitotomie. 130

Chapitre V. — Aspect ophtalmoscopique après l'ablation du nerf optique. 147

Conclusions 153

Index bibliographique 157

Lyon. — Imprimerie A. Rey et Cie, 4, rue Gentil. — 46259